

Tratamiento quirúrgico de fibrolipoma gigante de espalda

Surgical treatment of giant fibrolipoma of the back

Alicia María Tamayo Carbón^{1*} <https://orcid.org/0000-0002-5006-266X>

Arturo Martínez García¹ <https://orcid.org/0000-0001-7983-614X>

Diana Katherine Cuastumal Figueroa¹ <https://orcid.org/0000-0001-5277-281X>

¹Universidad de Ciencias Médicas de La Habana, Hospital Clínico Quirúrgico "Hermanos Ameijeiras", Servicio de Cirugía Plástica y Caumatología. La Habana, Cuba.

*Autor para la correspondencia: aliciatamayo67@gmail.com

RESUMEN

Introducción: Los lipomas son los tumores más numerosos de tejidos blandos. Se presenta un caso con enfermedad de *Hoffman-Zurhelle* asociado a lipoma gigante en región toracodorsal y lipomatosis tratado quirúrgicamente de conjunto con las especialidades de cirugía plástica y cirugía general del Hospital Ameijeiras.

Objetivo: Mostrar los resultados del tratamiento quirúrgico de exéresis de tumor gigante de espalda.

Caso clínico: Paciente masculino de 34 años de edad que se le realizó bajo anestesia general disección del colgajo dermograso en sentido cefálico hasta línea paravertebral y cuello. Se respetó un centímetro de grosor, abordaje a nivel de la interfase del músculo trapecio y dorsal ancho. Se identificó la cápsula del lipoma que se independizó de las fibras musculares y del plano profundo hasta realizar su exéresis y de la piel excedente con nevo lipomatoso cutáneo superficial. Cierre por planos sin tensión.

Conclusiones: Se logró la resección de un fibrolipoma gigante en espalda con una planificación cuidadosa que respetó el aporte vascular de los colgajos, la

cobertura cutánea sin tensión y conservó la función muscular en ausencia de complicaciones.

Palabras clave: lipoma gigante; fibrolipoma; colgajo; tratamiento quirúrgico.

ABSTRACT

Introduction: Lipomas are the most numerous soft tissue tumors. We present a case of Hoffman-Zurhelle disease associated with giant lipoma in the thoracodorsal region and lipomatosis treated surgically in conjunction with the plastic surgery and general surgery specialties of the Ameijeiras Hospital.

Objective: To show the results of surgical treatment of excision of a giant tumor of the back.

Clinical case: A 34-year-old male patient underwent dissection of the dermographic flap in cephalic direction up to the paravertebral line and neck under general anesthesia. One centimeter thickness was respected, approaching at the level of the trapezius and latissimus dorsi muscle interface. The lipoma capsule was identified and became independent of the muscle fibers and the deep plane until it was excised, as well as the excess skin with superficial cutaneous lipomatous nevus. Closure by planes without tension.

Conclusions: Resection of a giant fibrolipoma on the back was achieved with careful planning that respected the vascular supply of the flaps, the skin coverage without tension and preserved muscle function in the absence of complications.

Keywords: giant lipoma; fibrolipoma; flap; surgical treatment.

Recibido: 26/03/2021

Aceptado: 25/04/2021

Introducción

Los lipomas y sus variantes de características benignas son uno de los grupos más numerosos de tumores de tejidos blandos. Se localizan en cualquier región corporal y están compuestos por adipocitos maduros; en su mayoría se presentan

en extremidad superior, tronco y cuello, pueden crecer hasta alcanzar gran tamaño, están encapsulados en los tejidos blandos superficiales pero pueden extenderse a los tejidos profundos intra o intermusculares, lo que sugiere malignidad.⁽¹⁾

Son neoplasias únicas o múltiples y pueden presentarse de forma aislada o formar parte de un síndrome, lipomatosis múltiple de la enfermedad de *Dercum*, angiomiolipoma que se asocia a esclerosis cerebral, neurofibromatosis de la enfermedad de *Von Recklinghausen* y enfermedad de *Hoffman-Zurhelle*.⁽²⁾

En los diagnósticos diferenciales se deben incluir los lipomas, lipofibromas, acrocordones, nevus sebáceo, nevus verrucoso, nevus del tejido conectivo, nevus melanocíticos lipomizados, hipertrofia adipocitaria generalizada y la neurofibromatosis segmentaria.⁽³⁾

Existen varias opciones de tratamiento, sin embargo, el tratamiento de elección es la extirpación quirúrgica.⁽⁴⁾

Se expone un caso con enfermedad de *Hoffman-Zurhelle* cuya etiopatogenia es controvertida y su diagnóstico es histopatológico, el paciente fue publicado⁽⁵⁾ por el servicio de dermatología con el diagnóstico de nevus lipomatoso cutáneo superficial que es una entidad benigna hamartomatosa rara que se observa en el momento del nacimiento o en las primeras décadas de la vida. El objetivo del artículo fue mostrar los resultados del tratamiento quirúrgico de exéresis de tumor gigante de espalda.

Caso clínico

Paciente masculino de 34 años de edad, procedente de La Habana, con antecedentes patológicos personales de dermatosis crónica, quien refirió que a los doce años aparecen lesiones tumorales, blandas ubicadas en tórax posterior y región sacra. Fue valorado en el año 2015 por dermatología donde se realiza biopsia de lesiones con reporte de nevo lipomatoso cutáneo superficial de *Hoffman Zurhelle* asociado a lipoma y lipomatosis difusa. Refirió el paciente que estas tumoraciones comenzaron a aumentar de tamaño, se asociaron a lesiones eritematopapulosas que se ubicaron encima de las anteriormente mencionadas,

se cubrieron de verrugas y pelo, y se extendieron a cara anterior de flancos y región inguinal, con síntomas de compresión radicular, además lesiones ubicadas en región glútea que generaron compromiso anal lo que dificultó la defecación. Negó más síntomas asociados. Consultó al hospital clínico quirúrgico Hermanos Ameijeiras para valoración y manejo quirúrgico.

En el examen físico se encontraron lesiones polilobuladas tumorales de aspecto cerebriforme, blandas, del color de la piel que confluían y que formaron grandes masas en la superficie, de bordes irregulares, no dolorosas a la palpación ubicadas en el tejido celular subcutáneo distribuidas en espalda, glúteos y región inguinal. Aumento de volumen en hemitórax posterior derecho que generó deformidad ósea xifoesciolítica toracolumbar derecha que impedía el decúbito supino.

Se realizaron exámenes paraclínicos complementarios con resultados: prueba rápida para COVID - 19 negativa, hemograma completo, proteínas totales, albúmina, función renal, hepática, y perfil lipídico dentro de parámetros normales y coagulograma sin alteraciones.

Estudios imaginológicos:

Radiografía miembro superior: se estudió la mitad derecha de la región dorsal observándose que el aumento de volumen está relacionado con una estructura amorfa que se distribuyó entre los planos musculares de la región, asociada a una colección líquida, multitabizada situada inmediatamente por detrás del músculo dorsal ancho y que se extendió hasta cerca de la línea media que midió aproximadamente 13 x 2 x 6 cm.

Tomografía axial computarizada (TAC) de tórax: sin alteraciones pleuropulmonares, ni mediastinales. A nivel del tejido celular subcutáneo de la pared dorsal derecha, más allá de la línea media, se observó una lesión hipodensa, homogénea, extensa, con una fina cápsula y densidades entre -98 y -103 UH (grasa) que no realza con el contraste, en su diámetro transversal midió 230 mm, longitudinal 308 mm y anteroposterior 32 mm en relación con lipoma gigante. A nivel del 1/3 medio se perdió la interfase entre su cápsula y la fascia muscular del trapecio, a ese nivel existió afinamiento de la lesión y desplazamiento de los

músculos subescapular e infraespinoso. Infiltración grasa de los músculos paravertebrales y de la pared lateral del hemitórax derecho con engrosamiento de este último de aproximadamente 33 mm. Llamó la atención lesión lítica a nivel de la unión condrocostal del noveno arco costal posterior derecho que involucró el proceso transverso de T8 de ese lado. Dicha lesión insufla el hueso sin llegar a causar ruptura de su cortical, ni alteraciones de las partes blandas adyacentes en posible relación con condroma (fig. 1).

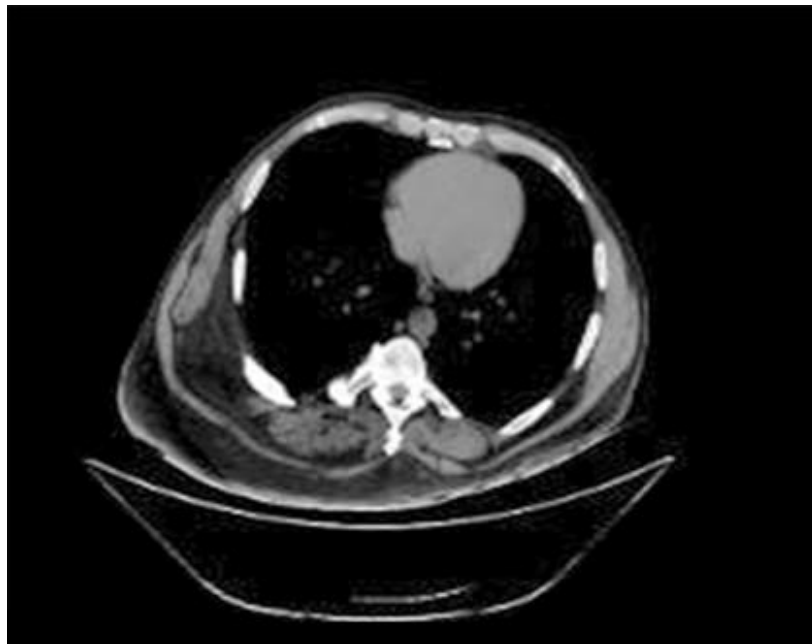

Fig. 1 - TAC de tórax.

Se concluyó como diagnóstico lipoma gigante y se indicó tratamiento quirúrgico para exéresis del mismo.

Cuidados preoperatorios

Adecuada alimentación rica en proteínas y vitaminas con el fin de garantizar una evolución y cicatrización de heridas quirúrgicas y colgajos favorable. Ayuno seis horas previas a la cirugía, antibiótico profiláctico, medidas antitrombóticas, sedación e higiene. Interconsulta con anestesiología, cirugía general, y cirugía reconstructiva. Planificación de abordaje quirúrgico para ocultar la cicatriz en línea axilar posterior y surco del pliegue dorsolumbar.

Descripción de la técnica quirúrgica

Bajo anestesia general orotraqueal. Paciente en decúbito prono (fig. 2A) previa asepsia y antisepsia, colocación de campos quirúrgicos estériles, se realizó incisión cutánea según planificación hasta fascia superficial de tejido celular subcutáneo. Disección del colgajo dermograso en sentido cefálico hasta línea paravertebral y cuello, (fig. 2B) con un centímetro de grosor, abordaje a nivel de la interfase del músculo trapecio y dorsal ancho hasta identificar cápsula del lipoma que se independizó de las fibras musculares (fig. 2C) y del plano profundo hasta realizar la exéresis del mismo (fig. 2D). Control riguroso de hemostasia, exéresis de la piel con nevo lipomatoso cutáneo superficial excedente (fig. 2E) hasta lograr cierre sin tensión. Cierre por planos previa colocación de drenajes de succión negativa (fig. 2F). Se colocó vendaje de compresión media y se trasladó a recuperación. Procedimiento sin complicaciones. Se envió pieza quirúrgica a estudio anatomopatológico.

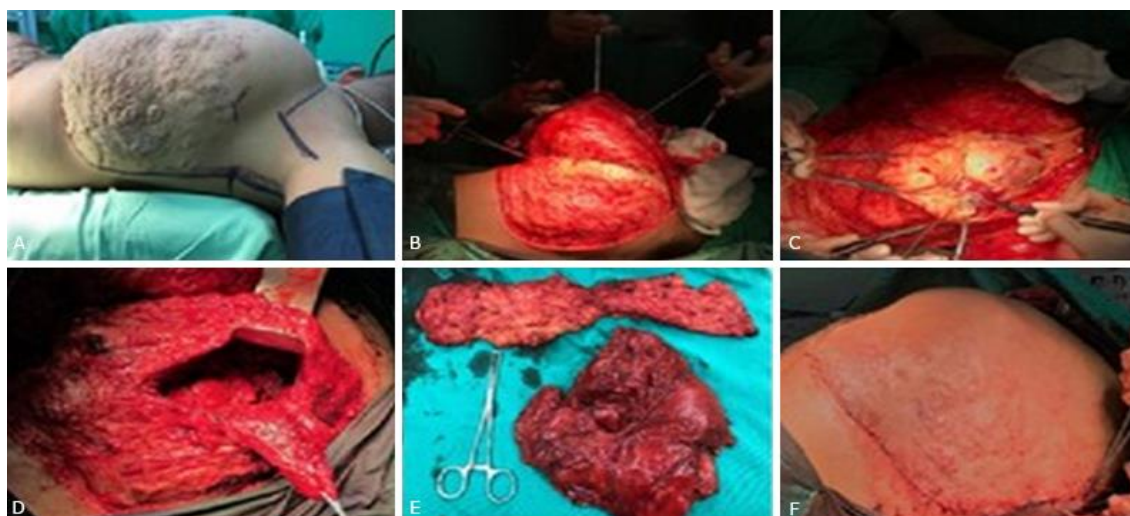


Fig. 2 - Técnica quirúrgica. A). Preoperatorio inmediato. B). Disección de colgajo dermograso toracolumbar. C). Identificación del lipoma. D). Cavidad resultante de la extracción del tumor. E). Pieza resecada. F). Resultado posoperatorio inmediato.

Cuidados posoperatorios

La toma de signos vitales cada hora en recuperación y cada cuatro horas en sala. Inicio de vía oral seis horas posteriores al acto quirúrgico con dieta líquida según tolerancia, recuperación en decúbito prono intercalada con libre deambulaci3n

durante 21 días después de las primeras 24 horas, analgesia cada 8 horas, antibioticoterapia por siete días vía oral. Cuantificación y cuidados de drenaje. Cámara hiperbárica para garantizar oxigenación de colgajos. Cura diaria seca con monitorización de vitalidad de colgajos.

Evolución posoperatoria

Fue favorable. Se retiró drenaje a los cinco días, se retiraron puntos a los 21 días. Ausencia de complicaciones y mejoría de sintomatología de ingreso. Paciente muy satisfecho con resultado estético y funcional.

Informe histopatológico

Fibrolipoma con piel que mostró ligero edema intra y extracelular (fig. 3).

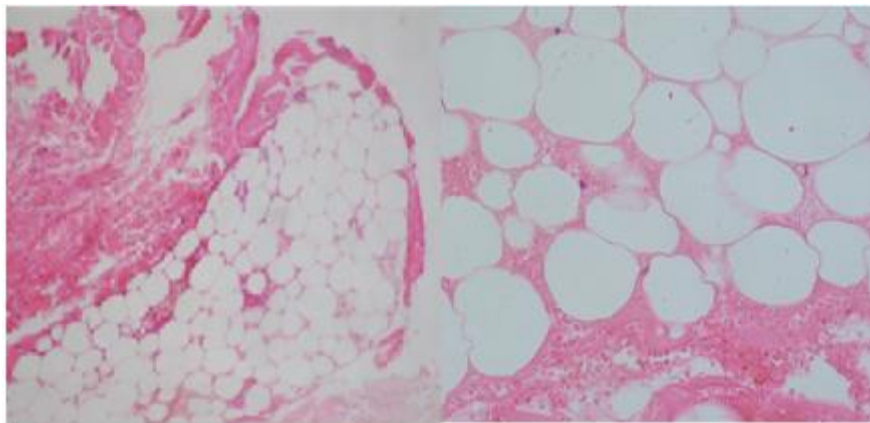


Fig. 3- Informe histopatológico.

Discusión

Los lipomas gigantes descritos por primera vez por *Addison y Gall* en 1851 se definen en relación con un tamaño mayor a 10 centímetros o un peso mayor de 1000g.⁽⁶⁾ Se caracterizan por su crecimiento lento, indoloro y por ser fácilmente resecables, sin embargo, se presentan variaciones histológicas de mayor complejidad, donde se incluye el fibrolipoma que es una neoplasia mesodérmica de comportamiento benigno, en el que las bandas prominentes de tejido fibroso maduro invaden los adipocitos normales, como en el caso presentado. Esto coincide con el estudio realizado por *Abellan* en 2019.⁽⁷⁾ Su etiología es

desconocida aunque algunos estudios lo relacionan con la obesidad y con traumatismos. Otros autores sugieren que el alcoholismo crónico es un factor patogénico de la acumulación de grasa en zonas específicas del organismo, nuestro paciente no presentaba antecedente de abuso de bebidas alcohólicas.⁽⁸⁾ Prevalcen en adultos y aumentan con la edad, similar a lo planteado por *Carriedo*,⁽⁹⁾ con mayor frecuencia en el sexo masculino cuando se asocia a lipomatosis en correspondencia con el presente caso, mientras que lo reportan con mayor incidencia en el femenino cuando es único.^(10,11) Se ubican generalmente en tejido celular subcutáneo de espalda y extremidades. Cuando nace por debajo de la fascia suele alcanzar tamaños mayores, consistencia más firme y generan dudas en el diagnóstico diferencial con otros tumores. Al crecer alrededor de los nervios pueden causar desplazamiento de los mismos y ocasionar parestesias con una resección quirúrgica más difícil.⁽¹²⁾

Los lipomas se pueden clasificar en superficiales y profundos, los primeros son subcutáneos, están bien circunscritos, suelen ser pequeños inferiores a 10 cms, asintomáticos y son los más frecuentes. Los profundos afectan con mayor frecuencia la pared torácica, manos y pies, y en su mayoría son solitarios, a diferencia de nuestro paciente quien presentó una lipomatosis múltiple profunda.⁽¹¹⁾

El diagnóstico diferencial es más difícil no solo por los datos que se recogen a la exploración física, sino también por los resultados de los estudios imagenológicos en los que se puede confundir con liposarcoma al evidenciar imágenes heterogéneas por contener islas de hueso o cuerdas fibrosas.⁽⁴⁾ Similar a lo reportado por la tomografía del presente caso. Se debe diferenciar de dermatofibroma, angiofibroma celular, tumor fibroso solitario, tumores anexiales, quiste dermoide, liposarcoma bien diferenciado y neurofibroma cutáneo.⁽¹⁰⁾

La planificación prequirúrgica debe realizarse con extrema precaución para garantizar conservación tanto de la función como de la estética.⁽¹³⁾

Los tumores de la región toracolumbar y lumbosacra constituyen un problema de difícil solución para el cirujano plástico sobre todo en pacientes con deambulación conservada. Si el defecto es pequeño los colgajos locales son útiles,

pero cuando es mayor o con tejidos circundantes dañados es necesario obtener piel sana para su cobertura y puede llegar a requerir desde colgajos de avance, rotación, de perforantes hasta colgajos musculocutáneos que pueden crear una dificultad funcional.⁽¹⁴⁾ En algunos casos los lipomas gigantes son pediculados (*molluscum prendulum*) y la resección quirúrgica del mismo puede incluir toda la masa tumoral por la facilidad del cierre del pedículo luego de la desconexión.⁽¹⁵⁾ En nuestro caso la cobertura cutánea del lipoma tenía asociado el nevo lipomatoso cutáneo superficial de aspecto antiestético pero imposible de resecar en su totalidad por lo que solo se realizó dermolipectomía de la piel excedente al eliminar el efecto de expansión tisular generado por el tumor.

El tratamiento quirúrgico debe ser considerado cuando el lipoma se presenta con dolor, alteraciones de la función, neuropatía de compresión o cambios estéticos importantes. Cuando son mayores de 10 cm deben ser resecados por la posibilidad de transformación en liposarcoma.⁽¹⁶⁾ Tradicionalmente se han empleado incisiones elípticas para la exéresis quirúrgica del tumor con su cápsula, sin embargo, en este caso se realizaron abordajes que permitieron ocultar y minimizar las cicatrices con conservación del aporte vascular del colgajo en cumplimiento de los principios de cirugía plástica.

Se han descrito otras opciones de tratamiento como liposucción, escisión endoscópica asistida para disminuir la cicatriz resultante, mesoterapia e infiltraciones con fosfatidilcolina intralesional, sin embargo, la escisión quirúrgica sigue siendo el método de elección, tal como se le realizó al paciente en mención.⁽¹²⁾

Consideraciones finales

Se logró la resección de un fibrolipoma gigante en espalda con una planificación cuidadosa que respetó el aporte vascular de los colgajos, la cobertura cutánea sin tensión y conservó la función muscular en ausencia de complicaciones.

Referencias bibliográficas

1. Ralli M, de Vincentiis M, Greco A. First, Rule Out Cancer: Giant Lipoma. The American journal of medicine. 2018;131(2):146-7. DOI: <https://doi.org/10.1016/j.amjmed.2017.09.013>
2. Agarwal A, Dhameja N, Ghosh Kar A. Giant congenital melanocytic nevus associated with lipoma in an Indian man. BMJ case reports. 2019;12(7). DOI: 10.1136/bcr-2018-228688.
3. Mascarenhas MRM, Mutti LA, Paiva JMG, Enokihara M, Rosa IP, Enokihara MY, et al. Giant atypical lipoma. Anais brasileiros de dermatología. 2017;92(4):546-9.
4. Toft F. Surgical resection of a giant intramuscular lipoma of the biceps brachii: a case report and review of the literature. Archives of orthopaedic and trauma surgery. 2020 2019. DOI: 10.1007/s00402-020-03614-0.
5. Medell-Gago M, Guerra-Guerra T, Gonzalez-Pérez O, Concepción-Quiñones L. Nevus lipomatosus cutaneous superficialis. Report of four cases including an unusual presentation associated with massive lipomas and diffuse lipomatosis. Rev. Española de patología: publicación oficial de la Sociedad Española de Anatomía Patológica y de la Sociedad Española de Citología. 2018;51(1):37-43. DOI: 10.1016/j.patol.2017.03.001.
6. Woo SJ, Hong KY, Chang H. Giant Ventral Lipoma of the Neck. The Journal of craniofacial surgery. 2020;31(5):e501-e3. DOI: 10.1097/SCS.00000000000006572
7. Abellan I, Molina M, Bernabé A, Gonzáles P. Fibrolipoma gigante recidivado: una enfermedad de difícil manejo. Cir Esp. 2019;97(9):545-7. DOI: 10.1016/j.ciresp.2018.12.012.
8. Chen SL, Hu CY, Chan KC. Multiple Symmetric Lipomatosis in a Chronic Male Alcoholic. Ear, nose, & throat journal. 2019;98(2):79-80. DOI: <https://doi.org/10.1177/0145561318825065>
9. Carriedo Rico EG, García Morato P. Lipoma gigante de muslo: Reporte de un caso. Acta ortopédica Mexicana. 2017 [acceso 21/01/2021];31(5):248-51. Disponible en: <https://www.medigraphic.com/pdfs/ortope/or-2017/or175h.pdf>
10. Li S, Haag T, McWhorter J, Ge L, Carlan SJ. Unilateral Giant Vulvar Lipoma with Fat Necrosis Not Visualized on Magnetic Resonance Imaging (MRI). The American journal of case reports. 2019;20:1760-4. DOI: 10.12659/AJCR.918976.

11. Carriedo-Rico EG, García-Morato-Jorroto P. Giant lipoma of the thigh. Case report. Acta ortopédica mexicana. 2017 [acceso 21/01/2021];31(5):248-51. Disponible en: <https://pubmed.ncbi.nlm.nih.gov/29518300/>
12. Kim KS, Lee H, Lim DS, Hwang JH, Lee SY. Giant lipoma in the hand: A case report. Medicine. 2019;98(52):e18434. DOI: <https://doi.org/10.1097%2FMD.000000000018434>
13. Jain G, Tyagi I, Pant L, Nargotra N. Giant Anterior Neck Lipoma with Bleeding Pressure Ulcer in an Elderly Man: A Rare Entity. World journal of plastic surgery. 2017 [acceso 25/02/2021];6(3):365-8. Disponible en: <http://wjps.ir/article-1-315-en.html>
14. Benito Duque P, De Juan Huelves A, Cano Rosas M, Elena Sorando E. Colgajo bilateral de perforantes lumbares para la reconstrucción de un severo defecto toracolumbar. Cir Plas Iberolatinoam. 2006;32(2):141-4.
15. Hernández Frómeta R, Henry Alonso Y, Espichicoque Megret A. Lipoma gigante. Presentación de un caso en Haití. Revista de información científica. 2014;87(5):923-30.
16. Clesham K, Galbraith JG, Ramasamy A, Karkuri A. Giant lipoma of the hand causing median nerve compression. BMJ. 2017. DOI: [10.1136/bcr-2017-220056](https://doi.org/10.1136/bcr-2017-220056)

Conflicto de intereses

Los autores declaran que no existe conflicto de intereses.