

Timectomía transesternal extendida en pacientes con miastenia grave

Extended Transsternal Thymectomy in Patients with Myasthenia Gravis

Edelberto Fuentes Valdés^{1*} <https://orcid.org/0000-0001-9031-7180>

Kymani Pérez García¹ <https://orcid.org/0000-0002-7057-0143>

¹Hospital Universitario Clínico Quirúrgico “Hermanos Ameijeiras”, Servicio Cirugía General. La Habana, Cuba.

*Autor para la correspondencia: efuentes@infomed.sld.cu

RESUMEN

Introducción: La miastenia grave adquirida es un trastorno de la transmisión neuromuscular, causado por la unión de autoanticuerpos con los componentes de la placa neuromuscular, más frecuentemente con el receptor de acetilcolina.

Objetivo: Evaluar los resultados quirúrgicos inmediatos, obtenidos con la timectomía extendida en pacientes con miastenia grave timomatosa y no timomatosa.

Métodos: Se realizó un estudio observacional, prospectivo y descriptivo para evaluar los resultados postoperatorios inmediatos de 21 pacientes intervenidos por miastenia grave entre junio de 2015 y mayo de 2020. Las variables estudiadas fueron edad, sexo, lesiones tímicas asociadas y resultados inmediatos: complicaciones y mortalidad ocurridas hasta 30 días de la intervención. Los datos fueron obtenidos de una base en *Microsoft Access*.

Resultados: Dieciséis (76,2 %) pertenecían al sexo femenino y 5 (23, 8 %) al masculino. El mayor número correspondió a la MG con timoma, seguido por la MG e hiperplasia tímica (8) y uno con MG y restos tímicos. Se complicaron tres pacientes (14,3 %). Uno presentó dos complicaciones: enfisema subcutáneo y

septicemia, el siguiente, fiebre sin causa aparente y, el último, infección superficial de la herida. No hubo fallecidos.

Conclusiones: La timectomía transesternal extendida permite extirpar el timo y la mayor parte de los tejidos adiposo y tímico aberrante, en el cuello y el mediastino. En pacientes tratados por equipos multidisciplinarios, con experiencia en esta cirugía, las complicaciones y la mortalidad tempranas usualmente son favorables.

Palabras clave: miastenia grave; timoma; hiperplasia; timectomía extendida.

ABSTRACT

Introduction: Acquired myasthenia gravis (MG) is a neuromuscular transmission disorder caused by the union of autoantibodies and the components of the neuromuscular plaque, most frequently with the acetylcholine receptor.

Objective: To assess the immediate surgical outcomes of extended thymectomy in patients with thymomatous and nonthymomatous myasthenia gravis.

Methods: An observational, prospective and descriptive study was carried out to assess the immediate postoperative outcomes of 21 patients operated on for myasthenia gravis between June 2015 and May 2020. The variables studied were age, sex, associated thymic lesions, and immediate outcomes: complications and mortality that occurred up to thirty days after the intervention. The data were obtained from a Microsoft Access database.

Results: Sixteen (76.2%) belonged to the female sex and five (23.8%) to the male sex. The highest number corresponded to MG with thymoma, followed by MG and thymic hyperplasia (8) and one with MG and thymic remains. Three patients (14.3%) were complicated. One had two complications: subcutaneous emphysema and septicemia; the next had unexplained fever; and the last one had superficial wound infection. There were no deaths.

Conclusions: Extended transsternal thymectomy allows removal of the thymus and most of the adipose and aberrant thymic tissues in the neck and mediastinum. In patients treated by multidisciplinary teams, with experience in this surgery, outcomes regarding early complications and mortality are usually favorable.

Keywords: myasthenia gravis; thymoma; hyperplasia; extended thymectomy.

Recibido: 03/06/2021

Aceptado: 03/07/2021

Introducción

La timectomía continúa como la piedra angular en el tratamiento de timomas y miastenia grave (MG), mientras que la timectomía transesternal extendida ha sido el tratamiento de referencia para la resección de timomas, con o sin MG, y en el tratamiento de la MG no timomatosa.⁽¹⁾ La timectomía transesternal extendida puede extirpar el timo, confiablemente, y la mayor parte de los tejidos adiposo y tímico aberrante, con morbilidad y mortalidad aceptables.⁽¹⁾ La MG adquirida es un trastorno de la transmisión neuromuscular, causado por la unión de autoanticuerpos con los componentes de la placa neuromuscular, más frecuentemente con el receptor de acetilcolina (RAC). La incidencia fluctúa entre 0.3 y 2.8 por 100 000 habitantes⁽²⁾ y se estima que afecta más de 700 000 personas en el mundo. Sin embargo, los cambios en los cuidados intensivos, el apoyo ventilatorio y la introducción del tratamiento inmunosupresor también han mejorado la evolución clínica de la enfermedad y los resultados en el tiempo.⁽³⁾ En un ensayo clínico reciente, aleatorizado, internacional y multicéntrico, diseñado con el objetivo de determinar si la timectomía combinada con la inmunosupresión estandarizada sería superior a la inmunosupresión sola, se confirmaron los beneficios de la resección en pacientes con miastenia grave no timomatosa, aunque en estos casos la timectomía se ha convertido en el método estándar a pesar de la falta de un buen ensayo clínico prospectivo.⁽⁴⁾ Después de tres años, los enfermos sometidos a la timectomía tenían un promedio menor del índice cuantitativo de MG, necesitaron menos prednisona o inmunosupresión adicional, además de menos hospitalizaciones por recaídas.⁽¹⁾ Las técnicas de acceso, recientemente reportadas: timectomía transcervical extendida, timectomía por mínimo acceso (toracoscópica o robótica) y transcervical y transesternal combinadas, se añaden a la clásica transesternal.

Independientemente de la técnica usada, el objetivo de la cirugía es reseca todo el tejido tímico posible

En la MG sin timoma, la timectomía se realiza como opción para potencialmente:

1. evitar o disminuir la dosis o duración de la inmunoterapia,
2. si no hay respuesta inicial a la inmunoterapia o,
3. si se presentan efectos adversos intolerables con los fármacos prescritos.

Debido al retraso importante del efecto que presenta el tratamiento preoperatorio, la timectomía es un proceder electivo. Esta intervención debe ser realizada en pacientes estables y con las condiciones adecuadas para soportar el procedimiento, donde el dolor postoperatorio y los factores mecánicos pueden limitar la función respiratoria.⁽⁵⁾

En el Hospital “Hermanos Ameijeiras” hay una larga tradición (desde 1965) con el tratamiento de esta enfermedad, tanto por métodos clínicos como quirúrgicos. Hasta el año 2014 se realizaba la timectomía simple. A partir de esa fecha introdujimos la timectomía extendida; en dos de los casos mediante videotoracoscopia. Las demás se realizaron mediante una cervicotomía baja y esternotomía.

El objetivo de los autores fue evaluar los resultados quirúrgicos inmediatos, obtenidos con la timectomía extendida en pacientes con miastenia grave timomatosa y no timomatosa.

Métodos

Se realizó un estudio observacional, prospectivo y descriptivo para evaluar los resultados postoperatorios inmediatos de 21 pacientes consecutivos intervenidos por MG, por el grupo de cirugía torácica del Hospital Universitario Clínico Quirúrgico “Hermanos Ameijeiras” entre junio de 2015 y mayo de 2020. Los datos fueron obtenidos de una base de datos prospectiva en *Microsoft Access*. No hubo exclusiones. Se revisó la literatura actualizada en Infomed, MEDLINE, MEDIGRAPH y se seleccionaron, principalmente los publicados en los últimos cinco años y

trataran los resultados de la timectomía transesternal extendida comparada con otras técnicas quirúrgicas. Las variables estudiadas fueron edad, sexo, lesiones tímicas asociadas y resultados inmediatos: complicaciones y mortalidad. Los resultados se expusieron en tablas; en números relativos (%) y absolutos. Se consideraron complicaciones postoperatorias inmediatas, las que ocurrieron en los 30 días siguientes a la operación.

Consideraciones éticas

Los pacientes y familiares fueron informados de los pros y contras de la intervención a la que serían sometidos y de los resultados esperados. Se les garantizó que su identidad se mantendría en el más absoluto secreto. Todos firmaron el consentimiento informado.

Resultados

Entre los años 2015 y 2019 fueron intervenidos 21 pacientes con el diagnóstico de MG. La paciente de mayor edad, al momento de la operación, tenía 67 años y el más joven 20. El 71,4 % se encontraba en edades superiores a los 40 años y solo 6 (28,6 %) eran menor de 30 años. El 76,2 % correspondió al sexo femenino y el 23,8 % al masculino.

Solo tres enfermos (14,3 %) presentaron complicaciones. Uno sufrió dos: enfisema subcutáneo y septicemia. Las otras fueron fiebre (1) e infección superficial de la herida (1). No hubo fallecidos.

En la tabla 1 se exponen los datos de la edad y el sexo de los pacientes. Se observa el predominio absoluto del sexo femenino (76,2 %) sobre el masculino (23,8 %). Quince enfermos (57,1 %) tenían más de 40 años de edad.

Tabla 1- Distribución de los pacientes según edad y sexo

Grupo de edad	Femenino	Masculino	Total	%
19-30	2	1	3	14,3
31-40	3	-	3	14,3
41-50	4	1	5	23,8
51-60	5	-	5	23,8
> 60	2	3	5	23,8

Total	16	5	21	100,0
-------	----	---	----	-------

En la tabla 2 se observa que en todos los casos el timo era anómalo. La lesión asociada con la MG fue el timoma (12 casos), hiperplasia tímica (8 casos) y restos tímicos. Tres enfermos tuvieron complicaciones (uno de ellos dos) que correspondieron a enfisema subcutáneo y enfisema (1), fiebre postoperatoria (1) e infección superficial de la herida (1).

Tabla 2- Diagnóstico y complicaciones

Diagnóstico	No. de casos	%
MG timoma	12	57,1
MG hiperplasia	8	38,1
MG restos tímicos	1	4,8
<i>Diagnóstico</i>	<i>Complicaciones</i>	
MG/hiperplasia (1)	Enfisema subcutáneo y septicemia (UCI)	
MG/timoma (1)	Fiebre postoperatoria	
MG/restos tímicos (1)	Infección superficial de la herida	

Discusión

La timectomía transternal extendida ha sido el tratamiento de referencia para la resección de timomas, con o sin MG, y en el tratamiento de la MG no timomatosas.⁽⁶⁾ Recientemente, se han reportado nuevas técnicas para el acceso quirúrgico: cirugía torácica videoasistida (CTVA) y timectomía extendida transcervical, que pueden tener eficacia similar en el tratamiento de la MG no timomatosas. Independiente de la técnica que se use, el propósito es extirpar todo el tejido tímico posible. Así, con la timectomía transternal extendida se puede resear, confiablemente, el timo y la mayoría del tejido adiposo mediastinal con tejido tímico accesorio y con morbilidad y mortalidad aceptables.⁽¹⁾

La esternotomía media es un acceso óptimo para la timectomía, proporciona una exposición excelente para la exéresis completa del tejido graso (un aspecto crucial para el tratamiento de la MG) incluso en presencia de invasión de órganos adyacentes como pulmones y grandes vasos.⁽⁶⁾ Las ventajas de esta vía de acceso

incluye: la rapidez para la apertura y el cierre, la conservación de los músculos torácicos principales y la disminución relativa del dolor postoperatorio.

En el Hospital “Hermanos Ameijeiras”, entre el año 2002 y el 2007 se realizaron 52 timectomías. De ellas 33 (63,5 %) correspondieron a la asociación de la MG con hiperplasia tímica, 13 (25,0 %) con timomas y, en seis (11,5 %) el timo era normal.⁽⁷⁾ En el estudio actual, hubo predominio de la asociación de la MG con timoma y, en todos los casos el timo presentaba anomalías. Según *Gilhus*,⁽⁸⁾ los timomas representan del 10 % al 12 % anomalías de la glándula.

Aunque se señala un comportamiento bimodal, con predominio de las mujeres alrededor de los 30 años y de los hombres entre los 50 y 60 años,⁽⁹⁾ la casuística actual demostró una mayor frecuencia del sexo femenino en ambos grupos etarios, que podría explicarse por el tamaño de la muestra. Asimismo, el mayor número de pacientes miasténicos con timomas, podría estar en relación con la cantidad de enfermos tratados.

Como ya se vio, en la mayoría absoluta de los casos, el timo presenta diferentes anomalías,⁽⁹⁾ lo que sí coincide con nuestros resultados pues en todos se constataron lesiones: timoma, hiperplasia y, en un paciente, restos tímicos. El estudio histopatológico de piezas quirúrgicas ha demostrado el predominio de la hiperplasia tímica, hecho que apoya la teoría del rol inmunológico que posee el timo en la evolución de la MG y el éxito en la mejoría clínica que produce su extirpación. La proporción de la neoplasia epitelial tímica (timoma) fue superior a la de otras series.⁽⁹⁾

En el estudio de *Pérez Nellar* y otros,⁽⁷⁾ en 30 casos (16,7 %), tratados entre 2005 y 2007, hubo cinco pacientes complicados. Las complicaciones correspondieron a: crisis miasténica, infección de la herida, dehiscencia esternal, traqueobronquitis y atelectasia, un paciente cada una. En la casuística actual la frecuencia fue del 14,3 %, con solo una complicación grave: septicemia.

Técnicas quirúrgicas

El acceso quirúrgico debe proporcionar tanta resección como sea posible del tejido tímico ectópico sin dañar los nervios laríngeos recurrentes, vago izquierdo o frénicos. La lesión de uno o ambos nervios frénicos, en pacientes miasténicos,

suele ser una catástrofe. Como se vio anteriormente, se usan cuatro vías principales de acceso para la timectomía:

1. Transcervical.
2. Acceso mínimo (cirugía torácica videoasistida (CTVA) o robótica).
3. Transesternal.
4. Combinada: transcervical y transesternal.

La elección del acceso está guiada por la inclinación del equipo quirúrgico hacia la necesidad de extirpar todo el tejido tímico, en conjunto con la grasa mediastinal anterior y superior entre ambos nervios frénicos, desde los ligamentos tirotímicos, en la base del cuello, hasta los ángulos pericardiofrénicos en todos los pacientes con MG (Fig. 1).

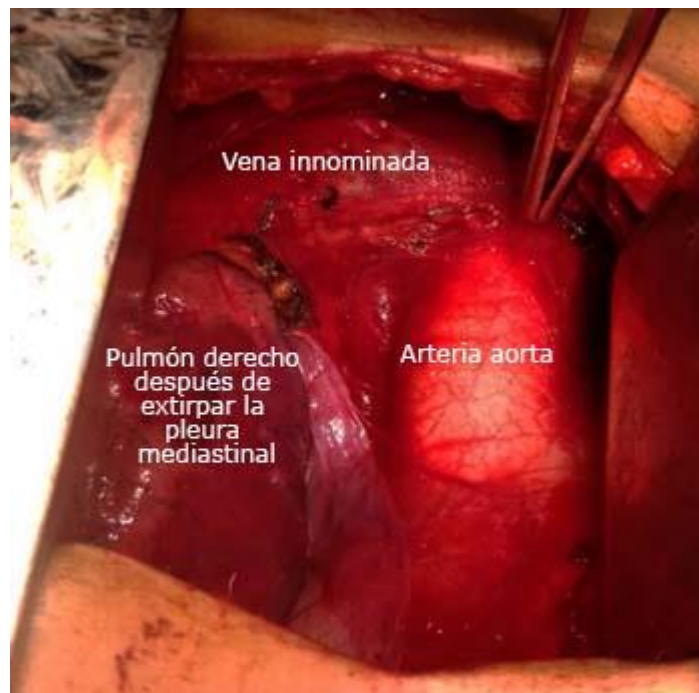

Fig. 1- Campo quirúrgico al finalizar la timectomía transesternal extendida. Fíjese que no hay tejido adiposo. Se identifican el pulmón derecho, la arteria aorta y la vena innominada izquierda con los agrafes para controlar las pequeñas venas tímicas.

El acceso robótico subxifoideo, popularizado por *Suda* y otros,^(9,10,11) sorteja las limitaciones para observar los nervios frénicos. Sin embargo, es difícil la visualización y exéresis de las almohadillas grasas de los ángulos

pericardiofrénicos. Por otro lado, es importante recalcar la obligatoriedad de reseca el tejido adiposo localizado detrás de la vena innominada izquierda, en el espacio entre la aorta y la cava, además de ambas pleuras mediastinales y la grasa acompañante (Fig. 2)

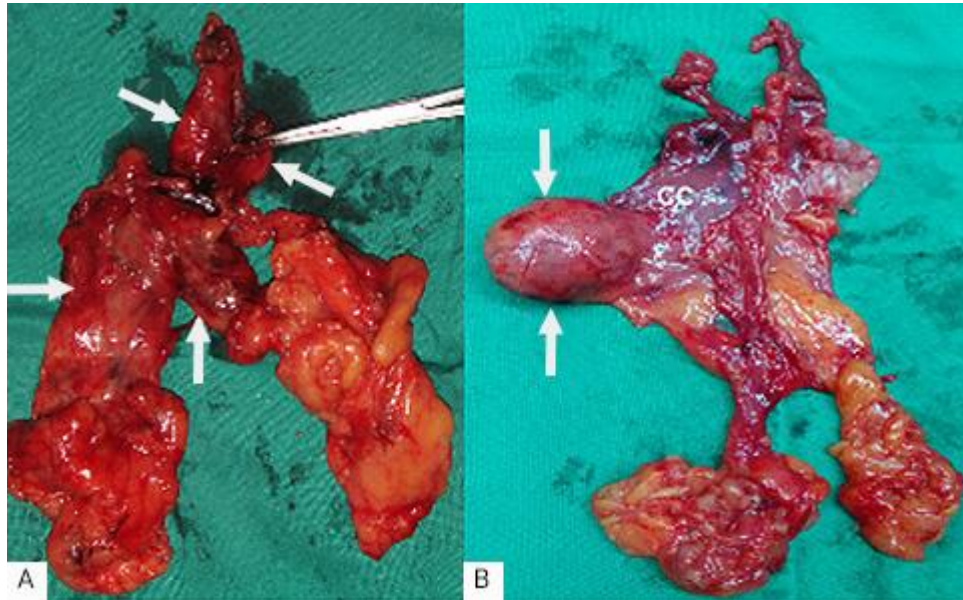


Fig. 2- A). Pieza quirúrgica correspondiente a una MG e hiperplasia tímica. Se observa el engrosamiento de los cuernos superiores (flechas simples). Las flechas gruesas señalan el cuerpo del timo engrosado, sobre todo la porción derecha. El resto es el tejido adiposo en conjunto con la pleura mediastinal. **B).** La imagen corresponde a la pieza de una MG y timoma. Las flechas señalan el timoma. Obsérvese la diferencia en el grueso de los cuernos y el cuerpo tímico en ambas piezas.

El método tradicional es la timentomía transesternal. Recientemente, se han propuesto diferentes vías menos invasivas, para el tratamiento de la MG y timoma en estadios I y II. En este aspecto, la timentomía transcervical, la CTVA y la timentomía robótica han ganado en aceptación.⁽¹³⁾ Sin embargo, el acceso transesternal todavía es la vía más ampliamente usada para la timentomía extendida.⁽¹⁾ Se ha recomendado la timentomía máxima a través de una vía combinada transesternal y transcervical (procedimiento de *Jaretzki*) para eliminar la glándula y cualquier posible tejido tímico ectópico. La timentomía transesternal extendida permite realizar una disección de tal magnitud.⁽³⁾ Además, es óptima para la timentomía puesto que proporciona una exposición adecuada para extirpar completamente el tejido adiposo del cuello bajo y el

mediastino; un punto crucial para el tratamiento de la MG incluso en presencia de invasión de órganos adyacentes como pulmón o grandes vasos.⁽⁶⁾

Los métodos de mínimo acceso, videoasistida o robótica constituyen igualmente alternativas efectivas a la timectomía transesternal y, por lo tanto, se deben tener en cuenta en pacientes con MG.^(14,15)

Una preocupación señalada es el hecho de que la cirugía de mínimo acceso podría dejar tejido tímico en los campos peritímico y pericárdico. A pesar de que se señalan ciertas ventajas para estas técnicas, si la MG se asocia con un timoma es preferible usar la esternotomía.⁽³⁾ Todos los procedimientos permiten la resección extracapsular del timo y varían en la extensión de la grasa reseçada, que puede contener focos de tejido tímico ectópico,⁽³⁾ que puede tener un efecto negativo sobre los resultados.

Entre las complicaciones, la infección en general y la mediastinitis en particular son las más frecuentes. Un aspecto de importancia es la lesión de nervios recurrentes y frénicos. Estos últimos tienen menor posibilidad de lesión con la timectomía extendida. Solo tres (14,3 %) de nuestros pacientes presentaron complicaciones postoperatorias y, de ellas, una fue grave. Comparados con los pacientes quirúrgicos sin MG, los miasténicos tienen mayores riesgos postoperatorios de neumonía (OR= 2,09; 95 % CI: 1,65-2,65), septicemia (OR = 1,31; 95 % CI: 1,05-1,64), sangrado (OR = 1,71; 95 % CI: 1,07-2,72) y total de complicaciones (OR = 1,70; 95 % CI: 1,44-2,00).⁽¹⁶⁾ La frecuencia de las complicaciones fluctúa entre el 6 % y el 33 %.⁽¹⁾

La timectomía transesternal extendida permite la resección del timo y la mayor parte de los tejidos adiposo y tímico aberrante, en el cuello y el mediastino. En pacientes tratados por equipos multidisciplinares, experimentados en esta cirugía, las complicaciones y la mortalidad tempranas usualmente son favorables.

Referencias bibliográficas

1. Wolfe GI, Kaminski HJ, Aban IB, Minisman G, Ku H-Ch, Marx A, et al. Randomized trial of thymectomy in myasthenia grave. N Engl J Med. 2016;375(6):511-22.

2. Deenen JCW, Horlings CGC, Verschuuren JJGM, Verbeek ALM. The epidemiology of neuromuscular disorders: a comprehensive overview of the literature. *J Neuromuscul Dis.* 2015;2(1):73-85.
3. Lemaitre PhH, Keshavjee Sh. Uniportal video-Assisted Transcervical Thymectomy. *Thorac Surg. Clin.* 2019;29(2):187-94.
4. Farmakidis C, Pasnoor M, Dimachkie MM, Barohn RJ. Treatment of Myasthenia Grave. *Neurol Clin.* 2018;36(2):311-37.
5. Sanders DB, Wolfe GI, Benatar M, Evoli A, Gilhus NE, Illa I, et al. International consensus guidance for management of myasthenia grave: Executive summary. *Neurology.* 2016;87(4):419-25.
6. Chen KN, Xu SF, Gu ZD, Zhang W-M, Pan H, Su WZ, et al. Surgical treatment of complex malignant anterior mediastinal tumors invading the superior vena cava. *World J Surg.* 2006;30(2):162-70.
7. Pérez Nellar J, Pardo Núñez A, Martín González MA, de la Campa JD, Quiala Reyes M, Oliver Leal IR, et al. Miastenia grave en. Grupos Multidisciplinarios. Resultados obtenidos en la asistencia, docencia e investigaciones. En: Colectivo de autores. La Habana: Editorial Ciencias Médicas; 2008. p. 181-93.
8. Gilhus NE. Myasthenia grave. *N Engl J Med.* 2017;376(13):e25.
9. González R, Riquelme A, Fuenteaba M, González J, Fuentes A, Saldías R, et al. Miastenia grave: resultados inmediatos y alejados de la timectomía transesternal extendida. *Rev Med Chile.* 2018;146(4):460-9.
10. Suda T, Tochii D, Tochii S, Takagi Y. Trans-subxiphoid robotic thymectomy. *Interact Cardiovasc Thorac Surg.* 2015;20(5):669-71.
11. Suda T. Robotic subxiphoid thymectomy. *J Vis Surg.* 2016;2-118.
12. Suda T, Kaneda S, Hachimaru A, Tochii D, Maeda R, Tochii S, et al. Thymectomy via a subxiphoid approach: Single-port and robot-assisted. *J Thorac Dis.* 2016;8(suppl 3):S265-71.
13. Wei B, D'Amico TA. Thoracoscopic versus robotic approaches: advantages and disadvantages. *Thorac Surg Clin.* 2014;24(2):177-88.
14. Siwachat S, Tantraworasin A, Lapisatepun W, Ruengorn SH, Taioli E, Saeteng S, et al. Comparative clinical outcomes after thymectomy for myasthenia grave:

Thoracoscopic versus transsternal approach. Asian Journal of Surgery. 2018;41(1):77-85.

15. Yang Y, Dong J, Huang Y. Thoracoscopic thymectomy versus open thymectomy for the treatment of thymoma: A meta-analysis. European Journal of Surgical Oncology (EJSO). 2016;42(22):1720-8.

16. Chang YW, Chou YC, Yeh CC, Hu CJ, Hung CJ, Lin CS, et al. Outcomes after major surgery in patients with myasthenia grave: A nationwide matched cohort study. PLoS One. 2017;12(6):e0180433.

Conflicto de intereses

Los autores declaran que no existe conflicto de intereses.

Contribuciones de los autores

Edelberto Fuentes Valdés: Desarrolló la idea de la publicación. Revisó la base de datos y participó en la búsqueda de la bibliografía y en la redacción del documento.

Kymani García: Participó en la selección de la literatura y en la redacción del documento.