

Frontoplastia endoscópica para tratamiento del envejecimiento facial

Endoscopic Frontoplasty for Treating Facial Aging

Alina Rosales Aguirreurreta^{1*} <https://orcid.org/0000-0002-0008-8108>

Maricela Morera Pérez¹ <https://orcid.org/0000-0002-3425-8398>

Nitza Maza Bravo¹ <https://orcid.org/0000-0001-8652-0549>

¹Centro Nacional de Cirugía de Mínimo Acceso. La Habana, Cuba.

*Autora para la correspondencia: alinarosales3@gmail.com

RESUMEN

Introducción: En el concepto moderno de rejuvenecimiento facial, lo principal es conseguir un resultado natural sin marcas quirúrgicas. El *lifting* endoscópico fronto-témporo-orbitario es en la actualidad, el mejor método para conseguirlo.

Objetivo: Determinar la efectividad de la técnica de frontoplastia endoscópica para el tratamiento del envejecimiento facial.

Métodos: Se realizó un estudio observacional descriptivo de una serie de 28 casos con diagnóstico de envejecimiento facial atendidos en el Centro Nacional de Cirugía de Mínimo Acceso en el período comprendido entre enero de 2014 hasta enero de 2017. Se estudiaron las variables de: sexo, edad, estado civil, escolaridad, raza, tiempo quirúrgico y complicaciones transoperatorias.

Resultados: La edad media fue de 54,4 (40-73) años. Predominó el sexo femenino (89,3 %). El nivel medio de escolaridad 61,5 %, estado civil casado 52,0 %. La ptosis de las cejas con presencia de arrugas frontales y glabellares fue el diagnóstico más frecuente 13; 46,4 %. El tiempo quirúrgico medio fue 80,9 (40-120) minutos. No existieron complicaciones intraoperatorias, conversiones, ni reintervenciones. En 27 pacientes (96,4 %) hubo permanencia de los resultados en el tiempo. Se presentaron complicaciones en 4 pacientes (14,3 %). Hubo 19

pacientes atendidos de manera ambulatoria (67,9 %), con estancia hospitalaria de un día (32,1 %). La totalidad mostró satisfacción con los resultados obtenidos.

Conclusiones: La frontoplastia endoscópica es un método poco invasivo y muy efectivo para reponer las cejas descendidas además tratar las arrugas frontales y glabellares.

Palabras clave: frontoplastia endoscópica; rejuvenecimiento facial; envejecimiento facial; lifting endoscopia fronto-témporo-orbitario; cirugía endoscópica.

ABSTRACT

Introduction: In the modern concept of facial rejuvenation, the main thing is to achieve a natural result without surgical marks. The endoscopic fronto-temporo-orbital lifting is currently the best method to achieve this.

Objective: To determine the effectiveness of the endoscopic frontoplasty technique for the treatment of facial aging.

Methods: A descriptive observational study of a series of 28 cases with a diagnosis of facial aging treated at the National Center for Minimal Access Surgery in the period from January 2014 to January 2017 was carried out. The variables of: sex, age, marital status, schooling, race, surgical time and intraoperative complications.

Results: The mean age was 54.4 (40-73) years. The female sex prevailed (89.3%). The average level of schooling 61.5%, married marital status 52.0%. Ptosis of the eyebrows with the presence of frontal and glabellar wrinkles was the most frequent diagnosis 13; 46.4%. The mean surgical time was 80.9 (40-120) minutes. There were no intraoperative complications, conversions, or reinterventions. In 27 patients (96.4%) there was permanence of the results over time. Complications occurred in 4 patients (14.3%). There were 19 patients treated as outpatients (67.9%), with a hospital stay of one day (32.1%). All showed satisfaction with the results obtained.

Conclusions: Endoscopic foreheadoplasty is a minimally invasive and very effective method for repositioning lowered eyebrows, as well as treating frontal and glabellar wrinkles.

Keywords: endoscopic frontoplasty; facial rejuvenation; facial aging; lifting fronto-temporo-orbital endoscope; endoscopic surgery.

Recibido: 05/10/2021

Aceptado: 04/11/2021

Introducción

Durante el proceso de envejecimiento aparece una progresiva pérdida de turgencia y elasticidad de los tejidos blandos faciales.⁽¹⁾ En el tercio superior de la cara este proceso es particularmente evidente al producir cambios en la posición de cejas y párpados, lo que produce apariencia de cansancio y envejecimiento. A esto se suma la acción persistente de los músculos corrugador, prócer y orbicular de los párpados, que actúan como depresores de las cejas, lo cual acentúa el descenso y en contraposición el músculo frontal pierde su capacidad para elevar y mantener en posición las estructuras.

Este grupo muscular es responsable de la aparición de las arrugas horizontales de la frente, verticales del área glabellar, horizontales del rándix nasal y radiadas en área periorbitaria (patas de gallina), que sin dudas son los signos más temprano de envejecimiento.⁽¹⁾

Es a principios del siglo pasado en 1907 con los trabajos de *Miller* que aparecen los primeros reportes de estiramiento facial,⁽²⁾ pero no es hasta mediados del siglo que el área de la frente y las cejas reciben similar atención,⁽²⁾ llegándose al inicio de una nueva era con los procedimientos endoscópicos hacia 1992, con los trabajos de *Core y Lyang*^(3,4) y *Nicanor Isse*,⁽⁵⁾ nace la frontoplastia endoscópica como método de rejuvenecimiento de la frente y las áreas periorbitarias. La nueva técnica se basó en el despegamiento frontal, a través de pequeñas incisiones, relajación perióstica, tratamiento de los grupos musculares frontales

y reposición y fijación de los tejidos en la posición deseada,^(6,7) lo que permite evitar los efectos indeseables en términos de extensión de la cicatriz y de sección de las terminaciones sensitivas que se producen en el estiramiento frontal convencional.⁽⁸⁾ Las técnicas endoscópicas tienen la ventaja de producir resultados óptimos, naturales y duraderos con cicatrices mínimas, sin embargo, para desarrollarlas es necesario instrumental especial y una curva de aprendizaje bien definida. En la actualidad la frontoplastia endoscópica se ha convertido en una técnica de gran valor en el rejuvenecimiento del área periorbitaria y de la frente.

En Cuba se comienzan a realizar procedimientos endoscópicos en cirugía plástica entre 1998 y 2005, en el hospital Clínico Quirúrgico “Hermanos Ameijeiras”, pero no es hasta el 2014 que se realiza en el Centro Nacional de Cirugía de Mínimo Acceso (CNCMA) la primera frontoplastia endoscópica, como parte de un proyecto de investigación con el objetivo de introducir la técnica y demostrar su eficacia, para así dar respuesta a la creciente necesidad de nuestra población de un envejecimiento facial más digno. Esta investigación fue el primer estudio que se realizó en Cuba, en el que se analizaron científicamente los resultados obtenidos con esta técnica y tuvo como objetivo determinar la efectividad de la técnica de frontoplastia endoscópica para el tratamiento del envejecimiento facial.

Métodos

Se realizó un estudio observacional descriptivo de una serie de 28 casos con diagnóstico de envejecimiento facial atendidos en el CNCMA en el período comprendido entre enero de 2014 hasta enero de 2017. Previo a su ejecución la investigación contó con los avales de aprobación del Consejo Científico y del Comité de Ética Médica de la institución.

Criterios de inclusión:

- Pacientes de ambos sexos con edad \geq 18 años.
- Pacientes con ptosis de las cejas ligera a moderada.

- Pacientes con pseudoptosis de los párpados.
- Ptosis glabellar.
- Ritidosis de la frente con hiperactividad frontal.
- Ritidosis vertical de la glabella.
- Pacientes con asimetría de las cejas.

Criterios de exclusión:

- Pacientes que se nieguen a participar en la investigación.
- Línea de implantación del pelo alta.
- Irregularidades fronto-orbitales significantes.
- Pacientes con enfermedades de riesgo (diabetes, enfermedades cardiovasculares, hematológicas, etc.) que contraindiquen una cirugía plástica.

Criterios de salida:

- Pacientes que no desearon continuar en el estudio.
- Pacientes en los que no fuera posible el seguimiento posoperatorio.

La muestra quedó constituida por la totalidad de los pacientes (28 casos), incluidos de manera consecutiva, que cumplieron los criterios de selección antes expuestos y se les realizó la técnica de frontoplastia endoscópica en el CNCMA en el período comprendido entre enero de 2014 hasta enero de año 2017.

Todos los pacientes del universo de trabajo fueron evaluados en la consulta preoperatoria, realizada en la semana previa al procedimiento quirúrgico y fueron formalmente incluidos en el registro de inclusión de pacientes (RIP).

Los pacientes que reunieron los criterios de inclusión fueron informados de la posibilidad de participar de forma voluntaria en la investigación y se le dio una explicación detallada del objetivo y de la metodología a emplear, con vistas a obtener su consentimiento informado.

Las variables preoperatorias operacionalizadas en el modelo de Recolección del Dato Primario (RDP) fueron: sexo, edad, estado civil, escolaridad y raza. Las variables transoperatorias en el modelo de RDP que fueron incluidas en la historia clínica de cada paciente fueron: tiempo quirúrgico, complicaciones transoperatorias como sangrado y conversión. Las variables posoperatorias fueron: complicaciones posoperatorias, reintervención, estadía hospitalaria, permanencia de los resultados y calidad de vida percibida.

Una vez egresados los operados se siguieron en consulta a la semana, a los 15 días, 1 mes, 3 meses y 6 meses posquirúrgicos momentos en los que se recogieron las variables posoperatorias restantes.

Se confeccionó una planilla para la recolección de datos. El análisis estadístico se realizó con la utilización del programa estadístico IBM SPSS versión 21 para *Windows*. Se empleó en el análisis univariado de medidas de frecuencia absoluta y porcentajes para las variables cualitativas, así como promedio y rango para las cuantitativas. La información se presentó de manera tabular y gráfica para facilitar su comprensión y análisis.

A todos los pacientes que cumplieron con los criterios de selección del estudio se les dio a conocer de forma detallada en qué consistía el tratamiento a realizar. Igualmente se informaron de las ventajas esperadas del empleo del tratamiento endoscópico, así como de las complicaciones que se pudieran presentar como consecuencias de la cirugía.

Toda esta información fue brindada al paciente con vistas a obtener su aprobación, la cual fue reflejada por escrito en un modelo de “consentimiento informado” firmado por el propio paciente.

Resultados

La edad media fue 54,4 (40-73) años en los pacientes intervenidos. El 71,4 % se encontraban por debajo de los 60 años. Con igual frecuencia en los grupos de 40-49 y 50-59, con diez pacientes para 35,7 % respectivamente. Hubo cinco pacientes en el grupo de 60-69 años (17,9 %) y 3 (10,7 %) en aquellos comprendidos entre

las edades de 70 a 79 años. Predominio de sexo femenino con 25 pacientes del total para 89,3 %, (Figs. 1 y 2).

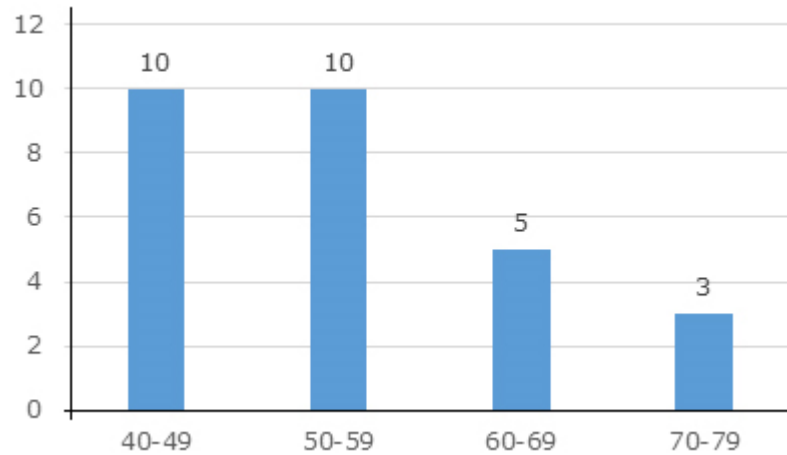


Fig. 1- Distribución de pacientes intervenidos de frontoplastia endoscópica, según grupos de edad. Centro Nacional de Cirugía de Mínimo Acceso. 2014-2017.

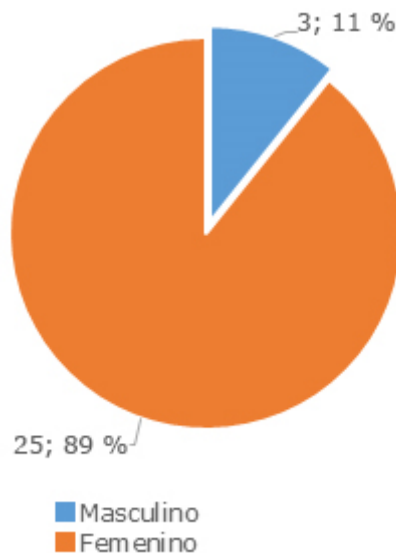


Fig. 2- Distribución de pacientes intervenidos de frontoplastia endoscópica según sexo. Centro Nacional de Cirugía de Mínimo Acceso. 2014-2017.

En la tabla 1 se observa la distribución de los pacientes operados según diagnóstico, donde se aprecia una mayor frecuencia de pacientes (13) con ptosis de las cejas acompañado de arrugas frontales y glabellares (46,4 %). Le sigue en

orden de frecuencia con 10 pacientes (35,7 %) los pacientes que también presentaban ptosis de las cejas, pero además tenían flacidez palpebral. La ptosis de las cejas sin ningún otro diagnóstico se presentó en 4 pacientes para 14,3 %. Hubo un paciente que además de ptosis de las cejas, arrugas frontales y glabellares también tenía el diagnóstico de lipoma y representó 3,6 % de la serie de casos.

Tabla 1- Distribución de pacientes intervenidos de frontoplastia endoscópica según diagnóstico. Centro Nacional de Cirugía de Mínimo Acceso. 2014-2017

Diagnóstico	No.	%
Ptosis de las cejas + arrugas frontales y glabellares	13	46,4
Ptosis de las cejas + flacidez palpebral	10	35,7
Ptosis de las cejas	4	14,3
Ptosis de las cejas + arrugas frontales y glabellares +lipoma frontal	1	3,6
Total	28	100,0

El tiempo quirúrgico medio fue 80,9 (40-120) minutos. En el 46,4 % de los pacientes se encontraban por debajo de los 90 minutos. La mayor frecuencia se ubicó en el grupo de 90-119 minutos, con diez pacientes para 35,7 %. Hubo cinco pacientes en el grupo ≥ 120 minutos que tuvieron exactamente un tiempo quirúrgico de 120 minutos (Tabla 2).

Tabla 2- Distribución de pacientes intervenidos de frontoplastia endoscópica según tiempo quirúrgico. Centro Nacional de Cirugía de Mínimo Acceso. 2014-2017

Tiempo quirúrgico (minutos)	No.	%	% acumulado
≤ 60	5	17,9	17,9
60-89	8	28,6	46,4
90-119	10	35,7	82,1
≥ 120	5	17,9	100,0
Total	28	100,0	

Se observa en la tabla 3 que no hubo complicaciones intraoperatorias, ni reintervenciones, ni conversión a cirugía convencional.

En cuanto a las complicaciones posquirúrgicas se presentaron en 4 pacientes para 14,3 % del total. Hubo dos pacientes que tuvieron alopecia en la zona de la cicatriz para 7,1 %, las otras dos complicaciones se correspondieron con un hematoma y la presencia de neuropraxia supraorbital derecha para 3,6 % respectivamente.

Tabla 3- Distribución de pacientes intervenidos de frontoplastia endoscópica, según resultados quirúrgicos. Centro Nacional de Cirugía de Mínimo Acceso. 2014-2017

Resultados quirúrgicos	No	Sí
Complicaciones intraoperatorias	28 (100,0 %)	-
Reintervención	28 (100,0 %)	-
Conversión	28 (100,0 %)	-
Complicaciones posquirúrgicas	24 (85,7 %)	4 (14,3 %)
De ellas:		
Alopecia de la cicatriz	26 (92,9 %)	2 (7,1 %)
Hematoma	27 (96,4 %)	1 (3,6 %)
Neuropraxia supraorbital derecha	27 (96,4 %)	1 (3,6 %)
Satisfacción con los resultados	-	28 (100,0 %)

La estadía hospitalaria fue un día para todos los pacientes, de ellos hubo un total de 19 que se atendieron de manera ambulatoria (ingresaron y egresaron el mismo día).

En la figura 3 se presenta la distribución de los pacientes según permanencia de los resultados en el tiempo de la serie intervenida y puede apreciarse que en 27 para 96,4 % hubo permanencia de los resultados en el tiempo, en un solo paciente esto no ocurrió para 3,6 %.

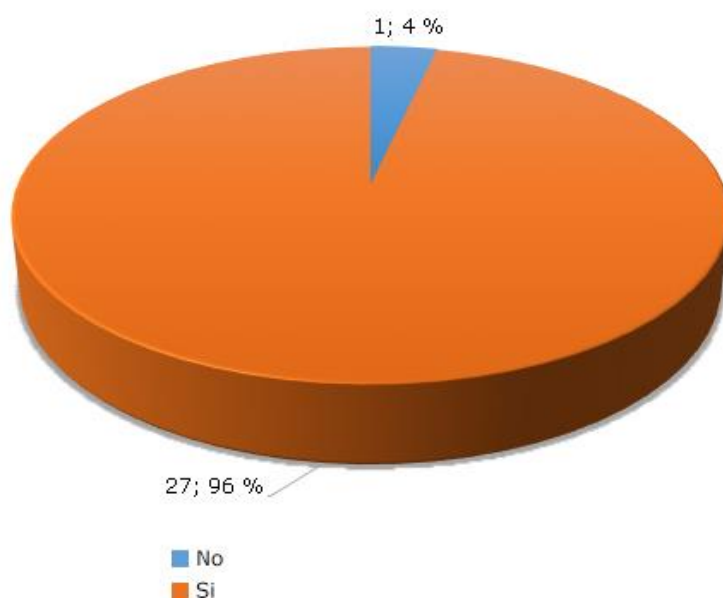


Fig. 3- Distribución de pacientes intervenidos de frontoplastia endoscópica, según permanencia de los resultados. Centro Nacional de Cirugía de Mínimo Acceso. 2014-2017.

Discusión

La frontoplastia endoscópica es una de las técnicas más utilizadas en la actualidad por las ventajas que se le atribuyen en relación con la frontoplastia por vía coronal, que se caracteriza por una incisión prolongada, acompañada de pérdida de cabello y elevación de la línea de implantación unido a la anestesia posoperatoria prolongada del cuero cabelludo, con un acto quirúrgico y tiempo anestésico prolongado y mayor riesgo de sangrado.

Autores como *Fuente*^(9,10) y *Ramírez*⁽¹¹⁾ coinciden en las ventajas de esta técnica endoscópica al sustituir la incisión coronal por pequeñas incisiones que tienden a desaparecer con el tiempo, el sangrado es menor por tanto menor hemostasia y sutura, por lo que el tiempo quirúrgico, en cirujanos expertos es mucho menor. El endoscopio es un instrumento muy útil, que permite la magnificación de la imagen, por lo que aumenta la seguridad del proceder.

La edad promedio de las pacientes es de 54 años lo que influyó en que la ptosis de las cejas con arrugas frontales y glabellares fuera el diagnóstico más frecuente. En opinión de la autora, a esto se le añade la realización de procedimientos asociados como la blefaroplastia, ya que la flaccidez palpebral es también frecuente en estas pacientes a esa edad y esto se corresponde con la literatura revisada en la cual se describe la blefaroplastia como uno de los proceder es asociados más frecuente, como lo afirma fuente del campo el cual realizó este proceder en el 13 % de los casos de su estudio.⁽¹⁰⁾

Dentro de las variables estudiadas tenemos el tiempo quirúrgico, en el estudio sabemos que estuvo relacionado principalmente por el dominio de la técnica quirúrgica, como parte de la escala de aprendizaje, ya que esta técnica fue usada por primera vez en nuestro centro a partir de esta investigación; tuvimos una media de 80 minutos, sin poder comparar con otros estudios al no estar reflejada esta variable. De igual manera llegamos a la conclusión que este proceder realizado en todos los casos con anestesia general, puede tratarse de forma ambulatoria. En esta serie se hospitalizaron a las pacientes las primeras 24 horas para observar su evolución. Sin embargo, los últimos casos se realizaron de forma

ambulatoria al tener evoluciones satisfactorias, con poco edema y escasos síntomas posquirúrgicos.

No se presentaron complicaciones intraoperatorias, ni conversiones, ni reintervenciones, en cambio tuvimos un 14,3 % de complicaciones posoperatorias (4 pacientes) lo que muestra un mejor resultado comparado con el trabajo de *Xiaogen Hu* y otros;⁽¹²⁾ en nuestro estudio se presentaron un 36 % de casos complicados. Con respecto a las complicaciones que aparecieron y su frecuencia los resultados obtenidos coinciden con el estudio realizado por *Rohrich* y otros⁽¹³⁾ donde las alopecias se presentaron en primer lugar con el 7,1 % de los casos complicados en nuestro estudio y un 2,1 % de los casos complicados en la revisión realizada por *Rohrich*. Sin embargo, en el estudio de *Xiaogen Hu* y otros las alopecias aparecieron en un tercer lugar para un 4,3 % del total de las complicaciones presentadas. Con este por ciento y por supuesto en el mismo nivel aparece el hematoma, complicación que en nuestro estudio aparece como la tercera más frecuente con un 3,6 %. En cambio, en el estudio de *Fuente del Campo*⁽¹⁰⁾ el hematoma represento el 8 % de las complicaciones, prácticamente el doble del presentado en esta serie. La neuropraxia fue una de las complicaciones menos frecuente (1; 3,6 %), mayor que el 2 % reportado por *Rohrich* y otros, lo que podría estar en relación con la experiencia que tenía la investigadora en esta técnica en el momento del estudio, teniendo en cuenta que los resultados expuestos anteriormente son de especialistas con grandes grupos de pacientes y experiencia de muchos años de trabajo. En los trabajos revisados aparecen otras complicaciones que en este estudio no se reportaron como: infección, asimetrías, sobrecorrección y trastornos de sensibilidad que en el estudio presentado por *Fuente del Campo*⁽¹⁰⁾ fue la complicación más frecuente con un 14 % del total de casos, pero coincidimos que ninguna de las complicaciones fueron permanentes, es decir desaparecieron con la evolución de las pacientes.

La calificación de los resultados es subjetiva y se realizó mediante la inspección clínica del paciente y la comparación de las fotografías pre y posoperatorias. Siendo una calificación subjetiva se tuvo en cuenta dos puntos de vista: el nuestro dado por las características del paciente y las dificultades del caso y el resultado

obtenido y el del paciente basado en el logro de sus expectativas. Se obtuvo un 100 % de satisfacción de las pacientes, lo cual corresponde con lo referido por *Cantini*⁽¹⁴⁾ en su estudio de 17 pacientes donde todos permanecieron satisfechos con los resultados, 12 meses después de la cirugía, esto contrasta con el 93,6 % que reportaron *Xiaogen Hu* y otros y con los resultados de la fuente, que reportó un 72 % de resultados excelentes, un 12 % de resultados buenos, 10 % aceptables y 6 % malos resultados. Así mismo la permanencia en el tiempo de los resultados cuyo seguimiento hicimos hasta los 12 meses, representó en nuestro estudio un 96,4 % (menos 1 paciente). Es evidente que en la literatura revisada al respecto no se encuentran descripciones amplias y detalladas con seguimientos a pacientes que evidencien recidiva de la ptosis palpebral posoperatoria por lo cual no pudimos corroborar con otros estudios. Como en su estudio *Xiaogen Hu* y otros, la mayoría de los autores que han publicado sobre la técnica de frontoplastia endoscópica plantean que es una técnica efectiva y segura para corregir el envejecimiento frontal.^(15,16,17,18,19,20,21,,22)

Consideraciones finales

La frontoplastia endoscópica es uno de los métodos menos invasivos y más efectivos para reposicionar las cejas descendidas por el proceso de envejecimiento y para tratar las arrugas frontales y glabellares. Se reduce el sangrado, causa menos edema y permite conservar el drenaje venoso y linfático, lo que acelera el proceso de desinflamación. Los resultados a corto y largo plazo son excelentes, así como la aceptación por parte de los pacientes.

Agradecimientos

A la profesora Rosalba Roque González, subdirectora de Docencia e Investigaciones, del Centro Nacional de Cirugía de Mínimo Acceso por sus recomendaciones en la metodología y revisión crítica del artículo para aprobación final.

Referencias bibliográficas

1. Pitanguy I. Indications and treatment of frontal and glabellar wrinkles in an analysis of, 404 consecutive cases of rhytidectomy. *Plast Reconstr Surg.* 1981;67:157-66.
2. Miller CC. Subcutaneous section of the facial muscles to eradicate expression lines. *Am J Surg.* 1907;21:235.
3. Gonzáles-Ulloa M. The history of rhytidectomy. *Aesthetic Plast Surg.* 1980;4:1.
4. Core GB, Vasconez LO, Askren C. Coronal facelift with endoscopic techniques. *Plast Surg For.* 1992;15:227.
5. Liang M, Narayanan K. Endoscopic ablation of the frontalis and corrugator muscles a clinical study. *Plast Surg For.* 1992;15:58.
6. Fuente del Campo A. Ritidectomía Subperióstica Endoscópica. *Cir. Plást. Iberolatinoam.* 1994;20:393.
7. Isse NG. Endoscopic facial rejuvenation: endoforehead, the functional lift. Case report. *Aesthetic Plast Surg.* 1994;18:21.
8. Isse NG. Endoscopic forehead lift. Paper presented at the annual meeting of. Los Angeles County: Society of Plastic Surgeons; 1992.
9. Fuente del Campo A. Technique and auxiliary maneuvers for a face-lift without preauricular scars. *Oper Tech Plast Reconstr Surg.* 1995;2:116.
10. Fuente del Campo A. Rejuvenecimiento frontal miniinvasivo/endoscópico. Diez años de experiencia. *Acta Médica Grupo Ángeles.* 2009;7(2): 65-74
11. Ramírez OM. Endoscopic subperiosteal browlift and facelift. *Clin Plast Surg.* 1995;22:639.
12. Hu X, Ma H, Xue Z, Qi H, Chen B. Endoscopic facelift of the frontal and temporal áreas in multiples planes. *Singapore Med J.* 2017 [acceso 29/05/2020];58(2):107-10. Disponible en: <https://www.ncbi.nlm.nih.gov/pmc/articles/PMC5311881/>
13. Cho MJ, Carboy JA, Rohrich RJ. Complications in Brow Lifts: A Systemic Review of surgical and Nonsurgical Brow rejuvenations. *Plast Reconstr Surg Glob Open.* 2018 [acceso 20/05/2020];6(10). Disponible en: <https://www.ncbi.nlm.nih.gov/pmc/articles/PMC6250454/>

14. Cantini JE, Torres Fuentes TF. Elevación ciliar en frontoplastia hospital de San José (2011-2012) Bogotá DC, Colombia: Rev Reper Med Cir. 2013 [acceso 29/05/2020];22(4):257-64. Disponible en: <https://revistas.fucsalud.edu.co/index.php/repertorio/article/download/753/791>
15. Mole B, Claveria G. Rejuvenecimiento frontal. Tríptico de tratamiento: cirugía endoscópica, peeling, toxina botulínica. Cir. Plást. Iberolatinoamer. 2005 [acceso 29/05/2020];31(2):127-36. Disponible en: <https://www.redalyc.org/pdf/3655/365540785006.pdf>
16. Ramírez OM, Novo Torres A, Volpe CR. Rejuvenecimiento facial en doble sigma. Cir. Plást. Iberolatinoam. 2007 [acceso 29/05/2020];33:1-14. Disponible en: http://scielo.isciii.es/scielo.php?script=sci_arttext&pid=S0376-78922007000100001&nrm=iso
17. Fuente Del Campo A. Facial rejuvenation (endoscopic): technique and rationale. In: Fodor PB, Isse NG, eds. Endoscopically assisted and esthetic plastic surgery. St. Louis: Mosby; 1996. p. 63-77.
18. Fuente Del Campo AB, Gordon C, Kiesler Bergman O. Evolution from endoscopic to mini-invasive facelift: a logical progression. Aesthetic Plast Surg. 1998;22:267.
19. Ortiz Hofmann R, Pérez Perdomo MC, Velandia Rojas LI. Comparación de los resultados obtenidos con la técnica de frontoplastia endoscópica pura *versus* endoscópica incluyendo resección de cuero cabelludo. [Tesis de Especialidad de cirujano plástico]. Bogotá: Universidad CES Medellín. 2013 [acceso 21/05/2020]. Disponible en: http://www.smsHungama.in/bitstream/10946/2032/1/Fronto_Plastia.pdf
20. Fuente del Campo A. The subperiosteal rhytidectomy and the lower lid incision approach to the nasolabial fold. In: Bernard BW, ed. Surgical restoration of the face. Boston Butterworth-Heinemann; 1996. p. 169-94.

Conflicto de intereses

Los autores declaran que no existe conflicto de intereses.

Contribuciones de los autores

Conceptualización: Alina Rosales Aguirreurreta.

Análisis formal: Nitza Maza Bravo.

Investigación: Alina Rosales Aguirreurreta.

Metodología: Maricela Morera Pérez.

Redacción - revisión y edición: Alina Rosales Aguirreurreta.