

Angiomixoma superficial perianal

Perianal Superficial Angiomyxoma

Katia Gutiérrez Altamirano^{1*} <https://orcid.org/0000-0002-8397-3427>

Francisco Fidel Llorente Llano¹ <https://orcid.org/0000-0001-8547-3744>

Melissa Zetty Vega Gálvez¹ <https://orcid.org/0000-0003-4656-3207>

¹Hospital Clínico Quirúrgico Universitario Comandante Manuel Fajardo. La Habana, Cuba.

*Autor para la correspondencia: camanoyelu@gmail.com

RESUMEN

Introducción: Los angiomixomas superficiales son tumores benignos extremadamente inusuales y raramente localizados en las regiones perineal, perianal y glútea debido a elementos epiteliales que probablemente se encuentren en el tejido subcutáneo.

Objetivo: Describir un paciente con diagnóstico de angiomixoma superficial en región perianal en el Hospital Universitario Clínico Quirúrgico Comandante Manuel Fajardo.

Reporte de caso: Paciente masculino de 33 años de edad, color de la piel blanca, antecedentes de hipertensión arterial controlada; con presencia de lesión en región perianal de aproximadamente 10 años evolución, la cual aumentó de tamaño progresivamente hasta causarle molestia, dolor y secreción amarillenta y en ocasiones sanguinolenta. Después de realizar examen físico y estudios imagenológicos, endoscópicos y anatomopatológicos se diagnosticó como un angiomixoma muy vascularizado, por lo que se realizó la resección quirúrgica de la lesión con buena evolución.

Conclusiones: el caso presentado es el primer reporte de angiomixoma superficial con localización perianal en el sexo masculino de un tipo de mixoma raro atendido en este Hospital Clínico Quirúrgico Universitario Comandante Manuel Fajardo y con pocos reportes en la literatura internacional; y se evidencia que para esta neoplasia benigna resulta esencial realizar un adecuado diagnóstico diferencial, tratamiento y seguimiento por los síntomas y la alta tasa de recurrencia con que pudiera contar.

Palabras clave: angiomixoma superficial; tumores benignos; tumor perianal; región perineal.

ABSTRACT

Introduction: Superficial angiomyxomas are extremely unusual benign tumors rarely located in the perineal, perianal and gluteal regions due to epithelial elements probably found in the subcutaneous tissue.

Objective: To describe a patient diagnosed with superficial angiomyxoma in the perianal region at Hospital Universitario Clínico Quirúrgico Comandante Manuel Fajardo.

Case report: A 33-year-old male patient is reported, of white skin color, with a history of controlled arterial hypertension. A lesion is present in the perianal region, of approximately 10 years of evolution, which progressively increased in size until it caused discomfort, pain, as well as yellowish and sometimes bloody discharge. After physical examination and imaging, as well as endoscopic and anatomopathological studies, it was diagnosed as a very vascularized angiomyxoma; therefore, surgical resection of the lesion was performed with good evolution.

Conclusions: The presented case is the first report of superficial angiomyxoma with perianal location in the male sex of a rare type of myxoma treated in Hospital Clínico Quirúrgico Universitario Comandante Manuel Fajardo and with few reports in the international literature. It is evidenced that for this benign neoplasm it is

essential to perform an adequate differential diagnosis, treatment and follow-up due to the symptoms and the high rate of recurrence that it could have.

Keywords: A superficial angiomyxoma; benign tumors; perianal tumor; perianal region.

Recibido: 27/09/2023

Aceptado:25/10/2023

Introducción

El mixoma cutáneo, conocido como angiomyxoma superficial e informado inicialmente en 1986 por *Carney* y otros⁽¹⁾ en su estudio acerca de los tumores mixoides superficiales que aparecían en el complejo de *Carney*, definido un año antes por este autor.⁽²⁾ Con posterioridad en 1988, *Allen* y otros⁽³⁾ identificaron por primera vez el angiomyxoma superficial sin ninguna evidencia de este complejo.

El angiomyxoma superficial es un tumor mesenquimal benigno e infrecuente, con presentación en la superficie de la dermis o subcutáneo, crecimiento lento,⁽⁴⁾ de localización habitual en cabeza-cuello, tronco y extremidades en varones de edad mediana⁽⁵⁾ y con menor frecuencia en región genital o perianal^(4,6) y su diferencia con otras lesiones mixoides cutáneas con las que puede confundirse, radica en que tiene tendencia a ser localmente recidivante.⁽⁷⁾

Existen pocos casos informados en la literatura mundial^(4,6,8) y no se encontraron reportes en la literatura nacional, lo cual motivó presentar un paciente con diagnóstico de mixoma en la región perianal y, además, hacer una revisión del tema debido a su rareza y localización. Asimismo, exponer las características clínicas del tumor, su tratamiento y seguimiento. Por lo que el objetivo fue presentar un paciente con diagnóstico de angiomyxoma superficial en región

perianal atendido en el Hospital Universitario Clínico Quirúrgico Comandante Manuel Fajardo.

Presentación del caso

Se presenta un paciente de 33 años de edad, color de la piel blanca, con antecedentes de hipertensión arterial controlada con atenolol y hábitos tóxicos (tabaco, alcohol y café); que refirió que hace alrededor de 10 años notó una "bolita" encima del ano, la cual ha ido aumentando de tamaño progresivamente hasta causarle molestia y luego dolor. Actualmente presentaba secreción amarillenta y en ocasiones sanguinolenta.

Datos positivos al examen físico de región anorrectal:

- Inspección: a la exploración se identificó un tumor de forma alargada de aproximadamente 10 cm de longitud (fig. 1A), en la región perianal H-2 que pendía en zona interglútea, (fig. 1B).

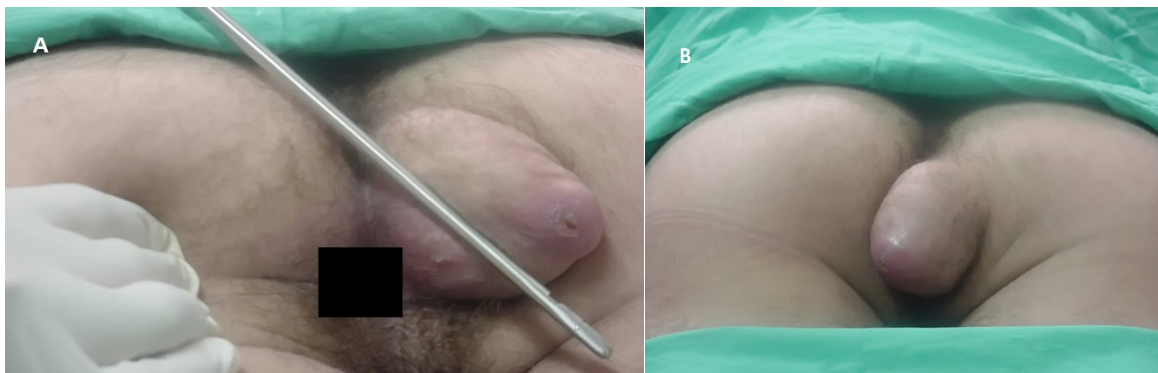


Fig. 1- A) Características macroscópicas del tumor perianal, B) localización

- Palpación: tumor de consistencia firme, doloroso en su base, muy vascularizado a nivel subcutáneo, con escoriación en su zona más distal y

secreción amarillenta.

- Examen digital rectal: esfínter de buen tono y próstata correspondiente con la edad del paciente.
- Estudios imagenológicos:
 - Ultrasonido de partes blandas, el que reveló lesión de glúteo derecho y en región interglútea que en corte coronal midió 25 x 34 cm con aspecto complejo, predominantemente ecogénica. A nivel de su implantación se encontró tejido habitual de región glútea y no se identificó tejido óseo.
 - Radiografía de sacro cóccix (anteroposterior y lateral) que informó la ausencia de alteraciones óseas.

Tomografía axial computarizada de pelvis que confirmó la presencia de una lesión en región sacro coccígea con aspecto quístico que impresionó trabeculada en región interglútea y que no dependía de hueso.

- Estudios endoscópicos:
 - Rectosigmoidoscopia, en la cual se constató hasta 20 cm del borde anal, mucosa de aspecto y color normal.
- Tratamiento, en el que se decidió realizar resección quirúrgica de la lesión supuestamente quística, con margen de resección en su base. Se afrontaron los tejidos.

El término mixoma lo utilizó por primera vez el anatomopatólogo Rudolf L. K. Virchow, a finales del siglo XIX,⁽⁹⁾ para describir un tumor mesenquimal que histológicamente recuerda al cordón umbilical.⁽¹⁰⁾ Los criterios para el diagnóstico histológico del mixoma fueron establecidos por Artur Purdy Stout en 1948, quién lo definió como una verdadera neoplasia mesenquimal compuesta por células

estrelladas indiferenciadas en un estroma mixoide con delicadas fibras de reticulina.⁽¹¹⁾ *Stout*⁽¹²⁾ afirmó que los mixomas no hacían metástasis, aunque muchos recurrían localmente.

Los mixomas son tumores poco frecuentes que se originan de células mesenquimales primitivas que pierden la capacidad de producir colágeno, pero incrementa la producción de ácido hialurónico y fibras colágenas inmaduras que de manera habitual se localizan en el músculo esquelético y cardíaco,⁽¹¹⁾ además, de que pueden aparecer en los maxilares (mixoma odontogénico)⁽¹³⁾ así como en hueso, intestino, conjuntiva y tejido celular subcutáneo de cabeza, cuello y tronco. Son de causa desconocida y no presenta afinidad por alguna etnia en particular ni un patrón hereditario preciso,⁽¹⁰⁾ y en general, tienen preferencia por el género femenino y aunque pueden surgir a cualquier edad generalmente aparecen en los adultos entre los 20 y 70 años de edad.^(10,12)

Entre los principales mixomas de tejidos blandos se describen, el mixoma intramuscular, el mixoma yuxtaarticular, el angiomixoma superficial, el angiomixoma agresivo y el mixoma de la vaina nerviosa (neurotequeoma mixoide).⁽¹²⁾

Mixoma intramuscular

- Es un tumor de la etapa adulta que aparece principalmente en pacientes de 40 a 70 años cerca de los cuales, dos tercios de los pacientes son mujeres. Las manifestaciones clínicas son inespecíficas y el único signo de presentación es una masa indolora palpable ligeramente móvil y que a menudo fluctúa. Las localizaciones más frecuentes del tumor son los grandes músculos del muslo, hombro, nalgas y brazo. Se caracteriza por la presencia de una matriz mixoide abundante, células estrelladas o fusiformes poco llamativas y un patrón vascular poco desarrollado.⁽⁷⁾ Este tipo de mixoma no recurre después de una escisión simple. Los mixomas intramusculares múltiples son raros y generalmente se asocian con displasia

fibrosa monostótica o poliestótica y síndrome de Albright.⁽¹²⁾ El mixoma intramuscular se confunde fácilmente con un sarcoma fibromixóide de bajo grado.⁽⁷⁾

Mixoma yuxtaarticular

- Este tipo de mixoma es común que aparezca en adultos hombres entre la tercera y quinta décadas de la vida. Se presenta como una tumefacción o masa que en ocasiones crece rápidamente y puede asociarse con dolor espontáneo o al contacto. Las lesiones se pueden asociar a traumatismos previos y a veces aparecen adyacentes a una articulación en la artrosis y otras se descubren accidentalmente. Se caracteriza por la acumulación de material mucinoso en las proximidades de grandes articulaciones, con más frecuencia la rodilla (casi el 90 % de los casos) y se denomina quiste parameniscal, tumor mixomatoso quístico o mixoma periarticular. También se puede ubicar cerca del hombro, codo, cadera o tobillo.⁽⁷⁾ Desde el punto de vista histológico se parece a un mixoma intramuscular, pero afecta los tendones periarticulares, los ligamentos, las cápsulas articulares, los músculos e incluso el tejido subcutáneo de los adultos. Puede estar asociado con osteoartritis de la articulación adyacente y alrededor del 30 % recurren localmente.⁽¹²⁾

Angiomixoma superficial

- El mixoma cutáneo o angiomixoma superficial, lesión con un componente vascular predominante es un tumor mesenquimatoso benigno raro, poco más común en el sexo masculino en el que se presenta como una masa de crecimiento lento e indolora.⁽¹⁰⁾ Afecta fundamentalmente a los adultos, con un pico de incidencia entre la segunda y cuarta décadas de la vida.^(4,7) Pueden surgir en cualquier parte del tejido superficial y aunque presentan

predilección por las regiones del tronco, extremidades inferiores, cabeza y cuello^(14,15) pueden originarse escasamente en la región perineal en hombres y mujeres.^(4,16)

- Las manifestaciones clínicas de esta neoplasia mixoide son principalmente pápulas cutáneas, masas nodulares o polipoides de crecimiento lento que se pueden confundir con quistes, sin dolor y un movimiento ondulatorio a la palpación. El color de la piel en la superficie es normal y en su mayoría es una lesión única.^(4,7)
- Macroscópicamente los mixomas cutáneos suelen estar bien delimitados, miden entre 1-5 cm de diámetro y presenta alrededor de un 25 % de componentes epiteliales; estos muestran una superficie de corte de gris a blanquecina, brillante y gelatinosa.⁽⁷⁾ Alrededor de un tercio recidivan localmente si no se realiza una exéresis completa, pero al igual que en sus homólogos no se han descrito metástasis.⁽¹²⁾ Esta neoplasia benigna poco común de la piel puede ser esporádica o presentarse como lesiones múltiples en asociación con síndromes como el complejo de *Carney*.⁽¹⁵⁾
- El tumor es mal delimitado con extensión al tejido subcutáneo subyacente y rara vez al músculo esquelético. Una proliferación dispersa de células de fusiformes a estrelladas se localiza en un estroma mixoide extenso, formando en ocasiones quistes o hendiduras irregulares; sus células no suelen mostrar atipias ni mitosis, y si las presentan son focales y poco llamativas. Con frecuencia hay una vascularización prominente que se ramifica de forma focal, similar a la observada en el liposarcoma mixoide.⁽⁷⁾
- Los mixomas cutáneos deber ser diferenciados de neoplasias de partes blandas que secundariamente producen mucinas como los tumores neurales (neurofibromas, neurotekeomas, etc.), fibroblásticos (tumores fibromixoides osificantes y no osificantes) o adiposos (liposarcoma mixoide).^(16,17)

- En el caso de mixomas múltiples requiere un diagnóstico diferencial con el complejo de Carney y los síndromes N.A.M.E. (nevus, mixoma auricular, neuromixoma mixoide y sobreactividad endocrina) y L.A.M.B. (lentiginosis, mixoma auricular, mixoma cutáneo y nevus azules).^(12,17)
- La escisión quirúrgica completa es el mejor tratamiento para el angiomixoma superficial pues aunque que es un tumor benigno de la piel, existe una probabilidad del 30 % al 40 % de recurrencia después de la cirugía debido a la escisión incompleta o borrosa de sus márgenes; además, de realizar una revisión periódica y un seguimiento del paciente luego de la cirugía.⁽¹⁷⁾

Angiomixoma agresivo

- Este mixoma surge, en general en las regiones pélvica y perineal, afectando a las mujeres (fundamentalmente en etapa reproductiva) más que a los hombres en una relación 8:1. Su origen está ligado a la variación cromosómica 12q13-15 y como resultado la mala expresión del gen del elemento arquitectónico del ADN.⁽¹⁶⁾ Los tumores son de tamaño variable, suelen medir 10 cm o más de diámetro, indoloros y con síntomas inespecíficos,⁽¹²⁾ invaden los tejidos circundantes y recurren en aproximadamente el 70 % de los casos, a menudo en pocos años. Aunque se considera un tumor benigno, se han reportado 2 casos de metástasis a causa de este tumor.⁽¹⁸⁾
- Los estudios histológicos se describen que el tumor tiene una apariencia blanda, con células fusiformes dispuestas de forma estrellada y numerosos vasos sanguíneos de tamaño mediano dispersos en el estroma mixoide. Mediante imagen se ha demostrado que presenta un patrón característico de remolino.⁽¹⁹⁾ El tratamiento de elección es quirúrgico, aunque también se

utiliza terapia hormonal por el hallazgo de receptores de estrógeno y progesterona.⁽²⁰⁾

Mixoma de la vaina nerviosa (neurotequeoma mixoide)

- El mixoma de la vaina nerviosa (la variante mixoide del neurotequeoma) afecta preferentemente a la dermis y subcutis de las áreas cervicofacial y hombros de mujeres jóvenes. La mayoría de los pacientes son menores de 40 años; y un tercio de ellos se encuentran en la segunda década de la vida. La mayoría de los tumores miden entre 0,5 y 1,5 cm. Solo se repitieron tres de los 102 casos recopilados en las dos series más grandes publicadas y ninguno hizo metástasis.⁽¹²⁾

Dentro de los angiomixomas superficiales, el de localización en la región perianal es considerado extremadamente raro, por considerarse un tipo especial de tumor de partes blandas difícil de diagnosticar por carecer de características únicas como los pólipos fibroepiteliales.

Esta neoplasia atípica puede aparecer como una lesión única en cualquier parte del tejido superficial, como una masa indolora y de crecimiento lento. Sin embargo, la localización en región perianal, glútea o en el perineo de sujetos del sexo masculino es inusual y los reportes son escasos *Wall*,⁽²¹⁾ en el año 2008, *Böyük*⁽²²⁾ en el año 2022 y *Maeda*⁽²³⁾ en el año 2010. En este caso se describe un hombre en la tercera década de la vida, con una lesión de características similares y localización perianal que concordó con los estudios antes mencionados. Sin embargo, no se encontró durante la revisión del tema ningún reporte de caso en la literatura nacional de este tipo de mixoma.

En cuanto a las características macroscópicas del tumor alrededor de la región anal se halló coincidencia con lo reportado por *Maeda*⁽²³⁾ y otros, así como por *Wall*⁽²¹⁾ y otros, quienes describieron la presencia en la superficie del mixoma de tejido epitelial. Sin embargo, estos autores^(21,23,24) detectaron este tipo de tumor

benigno en la región ano-rectal y transanal respectivamente, en ambos casos en hombres. También se encontró correspondencia con estos reportes en cuanto a su apariencia blanca y gris, con sangrado ocasional, así como el aspecto del tejido quístico envuelto, blando y lobulado del tumor^(21,23) y con el corte histológico del tumor se constató que la masa comúnmente presenta aspecto translúcido brillante similar a un coloide o de un tejido gelatinoso.^(21,23,24)

Los estudios radiológicos que contribuyen a discernir entre el angiomixoma superficial y el tejido que lo rodea,⁽²²⁾ también permitieron corroborar que el tumor se circunscribía a la región perianal, incluso sin alteraciones óseas como lo describió *Wall* y otros⁽²¹⁾. De hecho, el ultrasonido de partes blandas se correspondió con el resultado de los rayos X, en este sentido, se identificó una imagen ecogénica interna, la que ha sido referida previamente en los angiomixomas, además del aspecto del tumor como una masa confinada redonda u ovalada.⁽²¹⁾

A pesar que la TAC de este caso solo informó y confirmó la localización del angiomixoma superficial que había sido identificada por radiología y el ultrasonido, este resultado, puede también ser identificado en las imágenes por resonancia magnética (RM), las cuales mostraron principalmente a este tipo de tumor como una masa de tejido blando redondeada/lobulillar con bordes bien definidos y lesiones superficiales hipodensas con focos de baja señal sin realce significativo,⁽⁴⁾ además, de que en ocasiones estas imágenes pueden proporcionar información para la realización de la cirugía.⁽²²⁾

Mientras tanto, los rasgos histológicos del angiomixoma superficial confirman su diagnóstico como han sido referidos por *Böyük* y otros⁽²²⁾. En dichos estudios en el mixoma se observa un estroma mucoso abundante con agregados lobulares fusiformes o estrellados similares a fibroblastos, vasos hialinos de tamaño mediano y paredes delgadas en una disposición desorganizada. Además, los núcleos se describen ovoides, ligeramente teñidos de oscuro o vesiculares, con nucléolos discretos, sin heterogeneidad evidente y división nuclear rara. De igual

manera, se puede hallar un pequeño número de células inflamatorias, principalmente linfocitos, neutrófilos y eosinófilos. La presencia de neutrófilos puede ser una pista diagnóstica, especialmente en ausencia de ulceración o inflamación de la piel, ya que los neutrófilos no están presentes en otras lesiones mucinosas de la piel, como reportó *Wall* y otros⁽²¹⁾ para este tipo de tumor.

En este caso, mediante biopsia por aspiración con aguja fina (BAAF) se pudo identificar una muestra compuesta por sangre, mucus y escasos elementos constituidos por histiocitos vacuolados inflamatorios y célula fusiforme; con negativa de malignidad, aunque no fue concluyente para diagnóstico. Además, de que el estudio anatomopatológico mostró la presencia de tejido de 7x5x4 cm, recubierta por piel en una de sus caras, en que se observó un área central pardo clara, con un orificio que al corte se comunicaba con un tejido de aspecto mucoide, subcutáneo, bien delimitado con tendencia multinodular que ocupaba toda la pieza quirúrgica.

Sin embargo, como su tamaño oscila entre 0,5 y 14 cm, su diagnóstico puede ser erróneo como se reportó recientemente en un caso, en que el tumor tenía una dimensión 12,5 x 5 cm, y se interpretó como un hemangioma. En este reporte se señala que en la paciente, una mujer de 39 años, el angiomixoma superficial le provocó sintomatología durante 5 años con inflamación y dolor en el glúteo.⁽²²⁾ Mientras tanto, para el diagnóstico diferencial del caso que se presenta se descartaron las anomalías vasculares, los teratomas, la fístula arteriovenosa, los tumores vasculares, el meningocele, los cordomas, lipomas y leiomiomas.

La exéresis quirúrgica amplia con buenos márgenes de seguridad, por la elevada recurrencia de este tumor (30 % al 40 %), es considerada el tratamiento de elección en el caso del angiomixoma superficial.⁽¹⁷⁾ En este paciente, la cirugía de la lesión se realizó con margen de resección en su base.

Sin embargo, en ocasiones se emplea terapia hormonal debido a la presencia de receptores de estrógeno y progesterona en el tumor. A su vez se incluye en el tratamiento raloxifeno, tamoxifeno y análogos de la hormona liberadora de

gonadotropina con el propósito de reducir el tamaño de tumor antes de su escisión. Después del proceder quirúrgico, en general los pacientes muestran buen pronóstico,⁽²²⁾ pero con una alta tasa de recurrencia (33 %).⁽²¹⁾ En este reporte el paciente mostró buena cicatrización en el posoperatorio durante las dos evaluaciones por consultas externas que se realizaron, aunque luego de estas no asistió a más ninguna consulta de seguimiento.

Lo hasta aquí expuesto permite concluir que el caso presentado es el primer reporte de angiomixoma superficial con localización perianal en el sexo masculino de un tipo de mixoma raro atendido en el centro hospitalario sede y con pocos reportes en la literatura internacional. Además de evidenciarse que para esta neoplasia benigna resulta esencial realizar un adecuado diagnóstico diferencial, tratamiento y seguimiento por los síntomas y la alta tasa de recurrencia que pudiera ocasionar.

Referencias bibliográficas

1. Carney JA, Headington JT, Su WPD. Cutaneous myxomas: a major component of myxomas, spotty pigmentation, and endocrine overactivity. *Arch Dermatol.* 1986 [acceso 27/06/2023];122:790-8. DOI: [10.1001/archderm.122.7.790](https://doi.org/10.1001/archderm.122.7.790)
2. Carney JA, Gordon H, Carpenter PC, Shenoy BV, Go VL. The complex of myxomas, spotty pigmentation, and endocrine overactivity. *Medicine (Baltimore)* 1985 [acceso 27/06/2023];64:270-83. DOI: [10.1097/00005792-198507000-00007](https://doi.org/10.1097/00005792-198507000-00007)
3. Allen PW, Dymock RB, Mac Cormac LB. Superficial angiomixomas with and without epithelial components. Report of 30 tumors in 28 patients. *Am J Surg Pathol.* 1988;12(7):519-30. DOI: [10.1097/00000478-198807000-00003](https://doi.org/10.1097/00000478-198807000-00003)
4. Yan S, Zou Y, Liao X, Zhong C, Liu S, Huang S, *et al.* Giant superficial angiomixoma of the male perineum: A case report. *Front Surg.* 2023;6(9):1010050. DOI: [10.3389/fsurg.2022.1010050](https://doi.org/10.3389/fsurg.2022.1010050)

5. Amores E, Sola MA, Fernández MT. Dermatoscopia del angiomixoma superficial. ACTAS Dermo-Sifiliográficas. 2021;112(10):919NA. DOI: [10.1016/j.ad.2019.07.022](https://doi.org/10.1016/j.ad.2019.07.022)
6. Lima FA, Ramos A, Alves J, Pimentel RS, de Castro HA. Angiomixoma Superficial Peniano: Relato de Caso. Revista Urominas. 2018 [acceso 15/05/2023];30110(934):32-5. Disponible en: <https://urominas.com/wp-content/uploads/2018/03/3-Angiomixoma.pdf>
7. Goldblum JR, Folpe AL, Weiss SW. En: Enzinger y Weiss. Tumores de partes blandas. Cap 31 Diversos tumores y seudotumores benignos de partes blandas. España: Elsevier España, 2021 [acceso 27/06/2023]. 1085-1106. Disponible en: https://unitia.secot.es/web/manual_residente/CAPITULO%2045.pdf
8. Wang Z, Wei YB, Yin Z, Yan B, Li D, Zhou K, et al. Diagnosis and management of scrotal superficial angiomixoma with the aid of a scrotoscope: case report and literature review. Clinical Genitourinary Cancer. 2014;13(4):e311-13. DOI: [10.1016/j.clgc.2014.11.009](https://doi.org/10.1016/j.clgc.2014.11.009)
9. Núñez R, Gómez L, Calzada A, Gamboa L, García JL Mixoma gigante de aurícula derecha con signos obstructivos de la válvula tricúspide. Revista Cubana de Cardiología y Cirugía Cardiovascular. 2022 [acceso 09/05/2023];28(2). Disponible en: <https://revcardiologia.sld.cu/index.php/revcardiologia/article/view/1146>
10. Granel L, Alcalde M, Salvador M, García R, Santonja N, Salvador JL. Diagnóstico diferencial y manejo de mixomas intramusculares: revisión de nuestra experiencia. Cirugía y Cirujanos. 2017;85(4):356-60. DOI: [10.1016/j.circir.2016.05.003](https://doi.org/10.1016/j.circir.2016.05.003)
11. Hernández EH, Mosquera G, Toledo Y. Mixoma intramuscular del antebrazo izquierdo. Arch méd Camagüey. 2020 [acceso 09/05/2023];24(5):e6720. Disponible en: <https://revistaamc.sld.cu/index.php/amc/article/view/6720/3639>
12. Allen PW. Myxoma is not a single entity: a review of the concept of myxoma. Ann Diagn Pathol. 2000;4(2):99-123. DOI: [10.1016/s1092-9134\(00\)90019-4](https://doi.org/10.1016/s1092-9134(00)90019-4)
13. Gonzabay E, Cedeño M, Pinos P. Mixoma odontogénico. Revisión de la literatura. RECIAMUC. 2020;4(1):59-70.

DOI: [10.26820/reciamuc/4.\(1\).enero.20.20.59-70](https://doi.org/10.26820/reciamuc/4.(1).enero.20.20.59-70)

14. Iwashita W, Kurabayashi A, Tanaka C, Seiji N, Takanori K, Fuminori A, *et al.* Superficial Angiomyxoma of the Nipple in a Japanese Woman: A Case Report and Review of Literature. *International Journal of Surgical Pathology*. 2020;28(6):683-7

DOI: [10.1177/1066896920913116](https://doi.org/10.1177/1066896920913116)

15. Sharma A, Khaitan N, Ko JS, Bergfeld WF, Piliang M, Rubin BP, *et al.* A clinicopathologic analysis of 54 cases of cutaneous myxoma. *Hum Pathol*. 2022;120:71-6. DOI: [10.1016/j.humpath.2021.12.003](https://doi.org/10.1016/j.humpath.2021.12.003)

16. Rodríguez D, Acosta A, Espinoza M. Reporte de un caso de Angiomixoma vulvar. *Revista Científica Higía de la salud*. 2022;6(1). DOI: [10.37117/higia.v6i1.668](https://doi.org/10.37117/higia.v6i1.668)

17. Moretti A, Gallo S, Savoré M, Monti J. Angiomixoma cutáneo primario. *Cir. Iást. Iberolatinoam.* 2007 [acceso 09/05/2023];33(2):129-32. Disponible en: <https://scielo.isciii.es/pdf/cpil/v33n2/original8.pdf>

18. Blandamura S, Cruz J, Faure Vergara L, Machado Puerto I, Ninfo V. Aggressive angiomyxoma: a second case of metastasis with patient's death. *Human Pathology*. 2003;34(10):1072-4. DOI: [10.1053/S0046-8177\(03\)00419-2](https://doi.org/10.1053/S0046-8177(03)00419-2)

19. Abduljabbar A, Wazzan M. Recurrent aggressive angiomyxoma presented with perianal mass and typical imaging swirl sign. *International Journal of Surgery Case Reports*. 2020;72:486-9. DOI: [10.1016/j.ijscr.2020.06.050](https://doi.org/10.1016/j.ijscr.2020.06.050)

20. Hisano M, Matsuura T, Kato R, Maekawa S, Kato Y, Kanehira M, *et al.* A case of male perineal aggressive angiomyxoma with expressions of female hormone receptors. *IJU Case Rep*. 2022;5:308-11. DOI: [10.1002/iju5.12470](https://doi.org/10.1002/iju5.12470)

21. Wall I, Badalov N, Farazmand N, Abdullah M, Iswara K, Li J, *et al.* Superficial Angiomyxoma Presenting as an Intra-Luminal Rectal Polyp: a Newly Described Type of Colonic Neoplasia. *American Journal of Gastroenterology*. 2008 [acceso 01/06/2023];103:S302-03 Disponible en: https://journals.lww.com/ajg/Fulltext/2008/09001/Superficial_Angiomyxoma_Presenting_as_an.768.aspx

22. Bölük SE, Atalay S, Sücüllü İ. A Rare Lesion in Perianal Area, Angiomyxoma: Case Report. *Bosphorus Med J*. 2022 [acceso 20/05/2023];9(1):60-2. Disponible en:

https://jag.journalagent.com/bmj/pdfs/BMJ_9_1_60_62.pdf

23. Maeda C, Kaneko G, Horigome N, Hiraguri M, Akita N, Ito N. A case of superficial angiomyxoma. Journal of Japan Surgical Association. 2010 [acceso 20/05/2023];71(6):1575-81 Disponible en: <https://n9.cl/v78xb>

24. Carney JA, Headington JT, Su WPD. Cutaneous myxomas: a major component of myxomas, spotty pigmentation, and endocrine overactivity. Arch Dermatol. 1986 [acceso 20/05/2023];122:790-8 DOI: [10.1001/archderm.122.7.790](https://doi.org/10.1001/archderm.122.7.790)

Conflicto de intereses

Los autores declaran que no existe conflicto de intereses.