

Masculinización torácica aplicada al tratamiento de la ginecomastia grave

Thoracic Masculinization Applied to Treating Serious Gynecomastia

Alicia María Tamayo Carbón^{1*} <https://orcid.org/0000-0002-5006-266X>

Diana Katherine Cuastumal Figueroa¹ <https://orcid.org/0000-0001-5277-281X>

Diego Alejandro Rincón¹ <https://orcid.org/0000-0003-0402-1952>

¹Hospital Clínico Quirúrgico Docente Hermanos Ameijeiras. La Habana, Cuba.

*Autor para la correspondencia: aliciatamayo67@gmail.com

RESUMEN

Introducción: La ginecomastia constituye un problema de salud. Su tratamiento se centra en eliminar el tejido mamario por métodos quirúrgicos, los que se basan, en su mayoría, en la mastectomía aislada sin considerar al resto de rasgos que feminizan al paciente.

Objetivo: Evaluar el tratamiento quirúrgico de la ginecomastia grave y sus resultados según los principios de masculinización torácica en el transgénero.

Métodos: Se realizó un estudio descriptivo, longitudinal y prospectivo en el servicio de cirugía plástica del Hospital Clínico Quirúrgico Hermanos Ameijeiras entre junio de 2020 a junio de 2023. El universo coincidió con la muestra de 12 hombres con diagnóstico de ginecomastia grave intervenidos quirúrgicamente mediante la técnica de masculinización con injerto del complejo areola pezón.

Resultados: La media de la edad resultó ser de 26,6 años. El 58,3 % presentó sobrepeso y su etiología más frecuente el antecedente de obesidad (50 %) la hiperprolactinemia y el consumo de marihuana (16,7 % cada uno), así como

alteraciones genéticas y síndrome de Klinefelter (8,3 %). Predominó la presentación bilateral (91,7 %). No hubo complicaciones (75 %), pero sí cicatriz inestética (16,7 %) y necrosis parcial del injerto (8,3 %). El 100 % de los operados quedó satisfecho por lo que sus resultados fueron evaluados como buenos.

Conclusiones: Las técnicas de masculinización torácica aplicadas a procedimientos en el transgénero de mujer a hombre ofrecen buenos resultados en el tratamiento quirúrgico de la ginecomastia grave, al proporcionar como ventaja la mastectomía unida al rescate un tórax de aspecto varonil.

Palabras clave: ginecomastia; masculinización torácica; mastectomía; injerto complejo areola pezón.

ABSTRACT

Introduction: Gynecomastia is a health problem. Its treatment is centered on eliminating breast tissue by surgical methods, mostly based on isolated mastectomy without considering the rest of the features that feminize the patient.

Objective: To assess the surgical treatment of severe gynecomastia and its outcomes according to the principles of thoracic masculinization in the transgender.

Methods: A descriptive, longitudinal and prospective study was carried out in the plastic surgery service of Hospital Clínico Quirúrgico Hermanos Ameijeiras, between June 2020 and June 2023. The universe coincided with the sample of 12 men diagnosed with severe gynecomastia who underwent surgery using the technique of masculinization with grafting of the nipple-areola complex.

Results: The mean age was 26,6 years. 58.3 % were overweight and the most frequent etiology was a history of obesity (50 %), hyperprolactinemia and marijuana consumption (16.7 % each), as well as genetic alterations and Klinefelter's syndrome (8.3 %). Bilateral presentation predominated (91.7 %). There were no complications (75 %), but there was unaesthetic scarring (16.7 %) and partial necrosis of the graft (8.3 %). The 100 % of those operated on were satisfied, so them

outcomes were assessed as good.

Conclusions: Thoracic masculinization techniques applied to female-to-male transgender procedures offer good outcomes in the surgical treatment of severe gynecomastia, since it provides the advantage of mastectomy together with the rescue of a manly-looking thorax.

Keywords: gynecomastia; thoracic masculinization; mastectomy; nipple-areola-complex graft.

Recibido: 27/03/2024

Aceptado: 25/04/2024

Introducción

Existe una variedad de condiciones que componen el número de casos clínicos que conllevan a que los hombres sean remitidos para su valoración por parte del cirujano plástico y entre las cuales la más común es la ginecomastia, definida como el agrandamiento benigno del tejido glandular mamario debido a la afectación del tejido graso o glandular en la población masculina. En la cual tiene una prevalencia que varía entre el 32 al 65 % dependiendo de la edad y una frecuencia de compromiso bilateral que fluctúa entre el 25 % y 75 % en adolescentes y al menos en un tercio de la población adulta.⁽¹⁾

En esta condición hay que distinguir entre ginecomastia verdadera y pseudoginecomastia, de hecho, esta última se relaciona únicamente con la hipertrofia grasa y con la obesidad, ya que la verdadera ginecomastia tiene una causa multifactorial cuya causa más frecuente resulta ser la idiopática. La cual tiene una distribución por edades con presentación desde la etapa neonatal, puberal y adulta, etapas en las que puede ser fisiológica y reversible sin tratamiento. Informes⁽²⁾ señalan que en la etapa puberal o adolescente tiene una incidencia del

65 % en los que regresa espontáneamente en el 90 % de los pacientes en un tiempo establecido de seis meses a tres años. Motivo por el cual en estos casos la conducta correcta es la observación sin tratamiento específico. Sin embargo, es importante recordar que diversas enfermedades pueden conducir al desarrollo de una ginecomastia al alterar el equilibrio hormonal con una deficiencia de andrógenos o un exceso de estrógenos, lo que debe ser estudiado y controlado antes de ofrecer tratamiento quirúrgico.⁽²⁾

Por considerarse el desarrollo mamario un rasgo femenino, este puede conducir en hombres con enfermedad mamaria a una sensación de identidad estropeada que resulta física y psicológicamente incómoda, al tener un impacto negativo en la confianza de quienes padecen esta alteración, lo que hace importante su tratamiento para garantizar una adecuada calidad de vida.

La ginecomastia constituye un problema de salud cuyo tratamiento se centra en eliminar el tejido mamario mediante métodos quirúrgicos que en su mayoría se basan en la mastectomía aislada sin considerar al resto de rasgos que feminizan al paciente. Dentro de los tratamientos quirúrgicos establecidos se encuentra la liposucción para grados leves; la reducción de piel y tejido mamario mediante escisión quirúrgica para los pacientes con alto componente glandular hipertrófico y grados avanzados o la combinación de estas dos técnicas. Para los pacientes con gran excedente tisular se describe la mastectomía con injerto libre del complejo areola pezón como opción quirúrgica.⁽³⁾

En su mayoría, los artículos^(4,5,6,7) hacen referencia a técnicas mínimamente invasivas para no dejar secuelas cicatrízales. Mientras que en casos con mayor excedente semejan el tratamiento de la ginecomastia grave a la mastoplastia reductora de la mujer, ocupándose de eliminar la mama masculina y genera un problema estético como son los pectorales invertidos.

Al tener en cuenta que la cirugía de masculinización del tórax tiene como objetivo lograr una anatomía torácica con características morfológicas masculinas, en la que a diferencia del tórax femenino, el complejo areola pezón (CAP) tiene forma

ovoide, diámetro de 2 a 3 cm y un pezón de 2 a 3 milímetros, además de encontrarse más lateralizado al contar con una distancia de 2 cm al surco submamario, con músculos pectorales bien definidos y sin glándula mamaria.⁽⁷⁾ Surge la motivación para aplicar una técnica quirúrgica de masculinización torácica a pacientes con ginecomastia que permitió ofrecer solución a las alteraciones psicológicas que estos presentaban a consecuencia de ella con buenos resultados estéticos y en la cual no solo basta con eliminar el tejido mamario excedente, sino que además se debe reubicar el CAP y otorgarle una forma masculina. Por lo que el estudio tuvo como objetivo evaluar el tratamiento quirúrgico de la ginecomastia grave y sus resultados según los principios de masculinización torácica en el transgénero.

Métodos

Se realizó un estudio descriptivo, longitudinal y prospectivo que tuvo como sede al servicio de cirugía plástica del Hospital Clínico Quirúrgico Docente Hermanos Ameijeiras en el período comprendido entre junio de 2020 a junio de 2023 con hombres con diagnóstico de ginecomastia, intervenidos quirúrgicamente con la aplicación de los conceptos de masculinización torácica.

Se incluyeron pacientes con edades entre 19 y 50 años, afectados de ginecomastia grado III según la clasificación de *Simon*,⁽⁸⁾ con alta por parte del servicio de endocrinología, estudios complementarios dentro de límites normales, que aceptaron participar en la investigación previa firma de consentimiento informado.

Se excluyeron pacientes con ginecomastia grado I y II, con trastornos psiquiátricos, diagnosticados con enfermedad oncológica, enfermedades agudas o crónicas descompensadas, propensos a formar queloides, en tratamiento con medicamentos que interfieran en la cicatrización o coagulación y fumadores.

Salieron del estudio los pacientes que desearon abandonarlo y que no acudieron a las consultas de control.

Para el estudio se tuvieron en cuenta variables como la edad, el índice de masa corporal, la causa y presentación bilateral o unilateral de la ginecomastia, complicaciones, satisfacción y resultados estéticos evaluados a los 3 y 6 meses posoperatorios y cuyos parámetros evaluados resultaron ser la eliminación del tejido mamario excedente y del exceso de piel, la disminución del tamaño y reubicación del CAP, las cicatrices ocultas, la simetría y el tórax de aspecto masculino.

Los resultados posquirúrgicos se consideraron

- Buenos, cuando cumplieron de seis a siete aspectos.
- Regular, cuando cumplieron de cuatro a cinco.
- Malos, cuando cumplieron tres aspectos o menos.

Para el análisis estadístico se utilizaron para las variables cualitativas los números absolutos y porcentajes como medidas de resumen. Para las variables cuantitativas se utilizó la mediana.

Aspectos éticos: La investigación se realizó conforme a lo establecido en la 64ª Asamblea General de la Declaración de Helsinki⁽⁹⁾ y contó con la aprobación del consejo científico y del comité de ética médica de la institución.

Técnicas y procedimientos

Preoperatorio

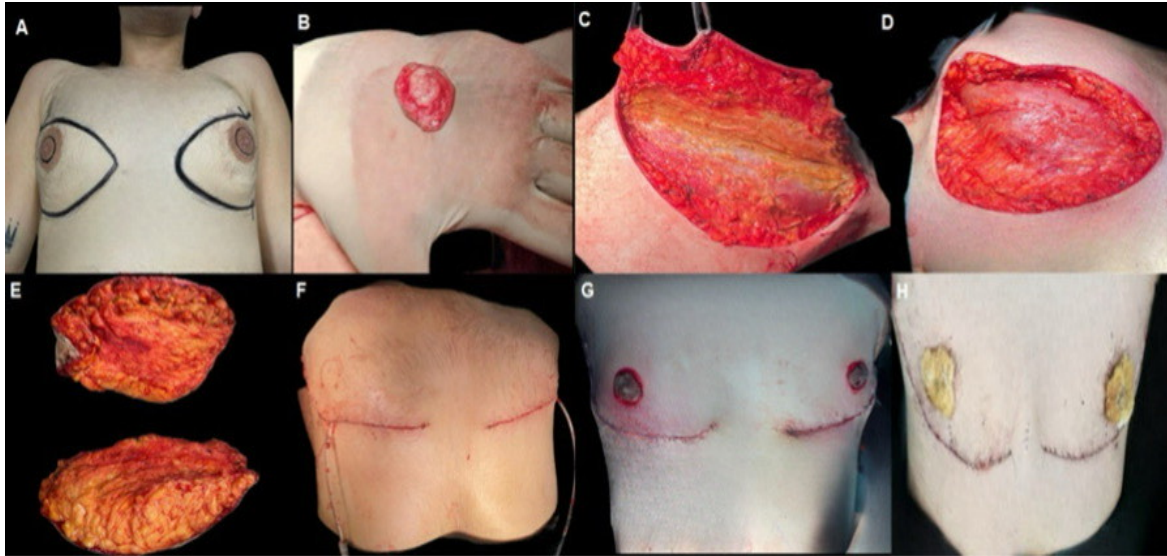
- Chequeo de exámenes complementarios dentro de límites normales.
- Alprazolam, tableta de 0,25 mg a las 22:00 horas de la noche anterior.
- Profilaxis antibiótica con cefazolina 1 gramo endovenoso en el preoperatorio e indicaciones de otro gramo en el transoperatorio que se repitió en el posoperatorio al salir de la recuperación anestésica.
- Aseo general de la región torácica con abundante agua y jabón.

- Planificación de técnica quirúrgica a realizar.
- Toma de fotografías preoperatorias.

Intraoperatorio. Con el paciente colocado en posición de decúbito supino, bajo anestesia general y cumplimiento de los principios de asepsia y antisepsia, se procedió a realizar la técnica quirúrgica propuesta según los pasos siguientes:

- Previa delimitación del nuevo tamaño del CAP se tomó injerto de espesor total y se conservó en compresa húmeda.
- Se realizó incisión en forma de elipse a nivel del surco submamario mediante el trazo de dos líneas, una sobre el surco y otra por encima del borde superior del CAP a fin de determinar el límite de altura por pinzamiento manual, el que varió en dependencia del excedente de piel y la flacidez.
- El límite lateral de esta incisión definió el borde lateral del pectoral mayor y la línea axilar anterior, incisión que se complementó con una prolongación axilar mediante un trazo realizado un centímetro posterior al pectoral mayor. Incisión que se horizontalizó antes de llegar al surco axilar y se ubicó dos centímetros por debajo.
- Lo que permitió reseca el tejido glandular y dermograso que ocupa el perímetro de la base mamaria, al que se accedió a cielo abierto a través de una incisión elíptica previa, la cual se cerró de forma transversal llevando hacia lateral el colgajo superior y permitió la corrección de la redundancia cutánea medial.
- Sobre la línea oblicua trazada a nivel del pectoral se realizó una incisión que permitió la corrección del exceso de tejido dermograso lateral al llevar a este hacia arriba y adelante culminando la incisión en palo de *hockey*.⁽⁷⁾
- Previo control estricto de hemostasia y colocación de drenajes bilaterales se procedió al cierre por planos hasta piel.
- Para finalmente realizar desepitelización de la zona receptora del CAP según

- patrón masculino y se fijó del injerto en su nueva posición con apósito de Brown. (fig. 1)



Leyenda: A) Planificación. B) Injerto de CAP piel total. C) Disección submamaria hasta márgenes de perímetro mamario. D) Zona quirúrgica resultante de la exéresis del tejido cutáneo glandular. E) Tejido resecado. F) Cierre por planos. G) Injerto de CAP. H) Fijación del injerto con apósito de Brown.

Fig. 1- Técnica quirúrgica.

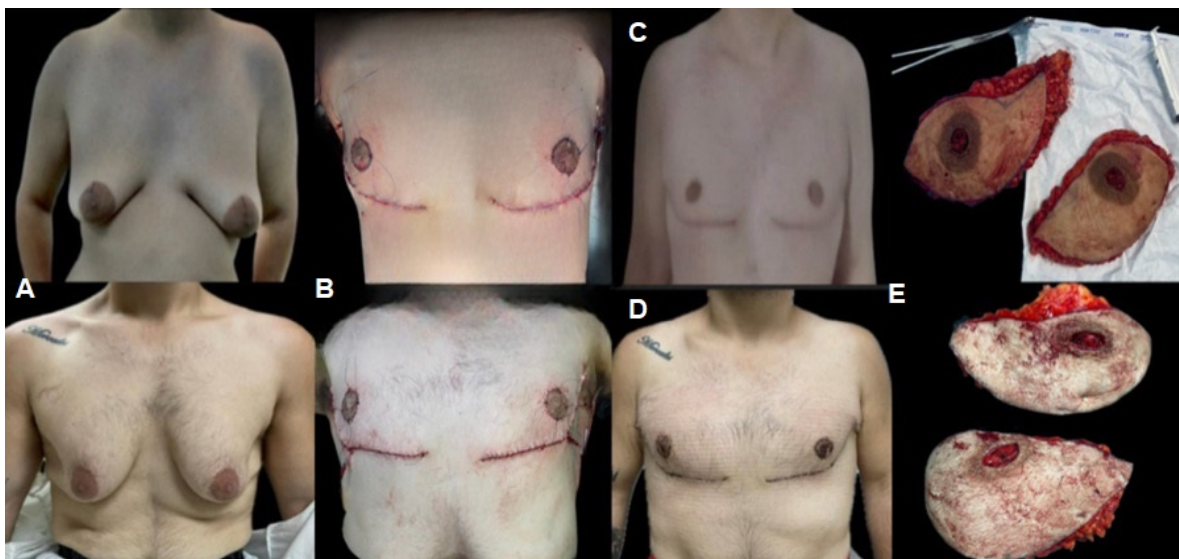
Posoperatorio.

Durante la hospitalización a todos los pacientes se les evaluó diariamente y su alta hospitalaria se efectuó cuando el drenaje proveniente de la zona quirúrgica disminuyó su producción a 50 cc cada uno. La primera consulta posoperatoria se realizó al quinto día de la intervención para destapar los apósitos de Brown y todos los casos se reevaluaron semanalmente hasta cumplir el mes de operados, luego a los tres y seis meses de posoperados. Los puntos se retiraron entre 18 y 21 días.

Resultados

La muestra quedó constituida por 12 pacientes masculinos que cumplieron con los criterios de inclusión establecidos, en los que la media de edad resultó ser de 26,6

años, el 58,3 % presentó sobrepeso y el 41,7 % peso normal. La causa más frecuente de ginecomastia fue la obesidad (50 %), la hiperprolactinemia y el antecedente de consumo de marihuana (16,7 %). Las alteraciones genéticas y el síndrome de Klinefelter ocuparon el 8,3 % de la muestra. Según presentación, la ginecomastia que predominó fue la bilateral (91,7 %), ya que la ginecomastia unilateral solo se presentó en un caso (8,3 %). En mayoría los pacientes no tuvieron complicaciones (75 %), el 16,7 % informó cicatriz inestética y el 8,3 % necrosis parcial del CAP. El 100 % de los pacientes quedó satisfecho con los resultados, pues estos fueron buenos en todos los casos (fig. 2).



Leyenda: A) Preoperatorio vista frontal. B) Posoperatorio inmediato. C) Posoperatorio seis meses. D) Posoperatorio tres meses. E) Tejido resecaado

Fig. 2- Resultados posoperatorios.

Discusión

La ginecomastia es una alteración que en mayoría de veces requiere de una intervención quirúrgica para su tratamiento, ya que solo en pocas ocasiones se resuelve solo con el manejo médico. Aunque se considera una afección inofensiva, puede traer grandes secuelas psicológicas en los pacientes que la padecen,

afectándolos emocional y socialmente, por lo cual es importante realizar su intervención multidisciplinaria y oportuna en la población afectada.

Adhikari y otros⁽¹⁰⁾ reportan haber estudiado ocho pacientes con una media de edad de 22,5 años, resultados coincidentes con los de esta investigación y que pudiera estar relacionado con que es a esta edad cuando los jóvenes comienzan a preocuparse por su imagen corporal, además de que en esta etapa ya se ha descartado la posibilidad de su reversibilidad espontánea.

La ginecomastia puede considerarse como parte del desarrollo fisiológico normal de recién nacidos y adolescentes. En la población pediátrica más del 95 % de los casos son idiopáticos a diferencia de la población adulta; y aunque las causas secundarias son relativamente raras, estas pueden deberse a condiciones patológicas poco comunes.

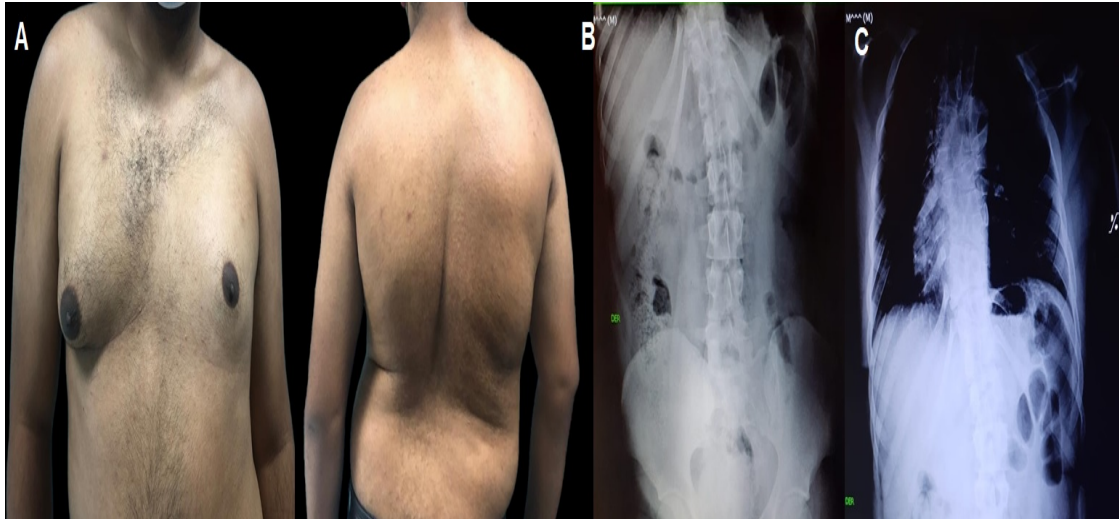
Ayyavoo⁽¹⁾ y otros hacen referencia a la obesidad como una de las causas más comunes, seguido del consumo de drogas e hipogonadismo, mientras que *Butler*⁽¹²⁾ y otros destacan que en la muestra por ellos estudiada el 35,6 % desarrollaron esta alteración, no así *Sreelesh*⁽¹¹⁾ y otros quienes al estudiar a 73 pacientes informan que el 47,95 % de ellos tuvo antecedentes de anomalías hormonales y el 1,4 % consumo de sustancias psicoactivas.

Resultados con los que concuerda esta investigación en la que se presentó a pesar de su baja incidencia un síndrome de Klinefelter, cuya manifestación secundaria es la presencia de ginecomastia.⁽¹²⁾ No obstante mostrar este estudio en sus resultados predominio de la secuela de obesidad.

Pinelli⁽⁸⁾ y otros refieren que la causa idiopática de la ginecomastia resultó ser la causa desencadenante en el total de la muestra por ellos estudiada. Sin embargo, *Laimon*⁽¹³⁾ y otros en el año 2021 plantean entre sus causas patológicas al tumor de células de Sertoli, masa retroareolar causada por ectasia del conducto mamario e hipotiroidismo congénito, así como al antecedente de trauma en la región torácica, resultados con los que no concuerda el presente estudio.

La presentación bilateral de la ginecomastia es la más frecuente. *Deniz*⁽¹⁴⁾ y otros al

Estudiar un total de 470 pacientes reportan que solo el 22,4 % se presentó de forma unilateral y el 77,6 % bilateral. Datos con los que concuerda la presente investigación en la cual el único paciente con ginecomastia unilateral presentó además dextrocardia y múltiples manifestaciones esqueléticas con cifoescoliosis grave (fig. 3).



Leyenda: A) Ginecomastia unilateral. B) Cifoescoliosis severa. C) Dextrocardia

Fig. 3 - Ginecomastia unilateral asociado a dextrocardia y cifoescoliosis severa.

En el tratamiento definitivo de la ginecomastia es importante el estadio en el que se encuentre el paciente para poder elegir la técnica adecuada según cada caso. *Elazizi*⁽¹⁵⁾ y otros en su estudio destacan el predominio del estadio II en el 63 % del total de la muestra por ellos estudiada. Mientras que *Ngo*⁽¹⁶⁾ y otros al informar los resultados de 148 casos en los que hubo prevalencia del estadio II de gigantomastia en el 52 % del total de la muestra y una incidencia de liposucción del 74,3 % como técnica quirúrgica de elección para su tratamiento.

Resultados ambos con los que no concuerdan los de este estudio al haber excluido de él, los estadios más leves de la enfermedad y con posibilidad de solución mediante técnicas de mínimo acceso. Pero que sí concuerdan con *Li*⁽¹⁷⁾ y otros al exponer prevalencia del estadio III en 75 pacientes tratados con técnica abierta.

La ginecomastia en su máxima expresión coloca mamas femeninas en el tórax de un hombre, de modo que su tratamiento quirúrgico más que reseca el tejido mamario impone la práctica de técnicas de masculinización torácica, que de forma integral aborden el tejido mamario, la piel excedente, la forma, tamaño, posición del CAP, la lipoescultura regional y la estética de la cicatriz resultante.

En el año 2023, He⁽⁶⁾ y otros plantean el tratamiento de la ginecomastia mediante la liposucción y posterior extracción de tejido glandular excedente mediante el puerto de entrada de las cánulas. Tratamiento que solo aplican en pacientes clasificados como grado I de la enfermedad.

Holzmer⁽¹⁸⁾ y otros describen en una revisión bibliográfica con un total de 1112 pacientes, de ellos 139 clasificados como grado III, de los cuales el 38,1 % resultó tratado mediante mastectomía endoscópica, el 23,7 % con mastectomía con resección cutánea, el 8,6 % se les asoció liposucción y el 7,9 % liposucción aislada.

Chen⁽¹⁹⁾ y otros en el año 2024, al realizar un análisis comparativo de las modalidades quirúrgicas mediante el estudio de tres grupos, en que uno recibió resección de glándula subcutánea mediante incisión de la areola, el otro liposucción combinada con resección endoscópica de glándula de un solo orificio y el último de tres orificios, obtuvieron los resultados estéticos más satisfactorios en aquellos pacientes que se intervinieron quirúrgicamente por técnica endoscópica.

Prasetyono⁽³⁾ y otros informan en su revisión bibliográfica con 5345 pacientes una prevalencia de ginecomastia grado II del 68,48 %, de ellos con causa idiopática el 94,51 % cuyo tratamiento definitivo mayor número de veces realizado resultó ser mediante técnicas de mínimo acceso en el 37,57 % del total. Mientras que Cannistra⁽²⁰⁾ y otros señalan haber tratado a 10 pacientes mediante la aplicación de la técnica peri areolar asociada a liposucción sin la presencia de complicaciones mayores.

Son múltiples los estudios^(3,19,20) que hacen referencia al tratamiento quirúrgico para la ginecomastia; sin embargo, hasta lo que estos autores han podido conocer son escasos los estudios que destacan los principios de la masculinización torácica

para este fin. Solo *López*⁽⁷⁾ y otros han informado acerca de las técnicas empleadas con este objetivo, pero en pacientes transgénero.

Hurwitz⁽²¹⁾ y otros defienden que el tratamiento contemporáneo para esta alteración debe tener como objetivo estético una reducción casi total del tejido glandular con una posición y forma adecuada de los CAP, además de una masculinidad con adherencia a la piel que refleje la musculatura esquelética, y para lo cual aplican en los pacientes candidatos, la técnica con patrón de escisión en palo de *hockey*, la cual se realizó en la totalidad de la muestra estudiada en esta investigación con la finalidad de reseca el tejido excedente y con buenos resultados estéticos al regresar el aspecto masculino a la región torácica de los pacientes.

Se han propuesto diferentes tratamientos para abordar esta alteración con el potencial de mejorar en gran medida la confianza y la apariencia general de la población afectada, pero ninguna está exenta del riesgo de complicaciones, las que, en lugar de resolver un problema, pueden agravar aún más la condición inicial.

Innocenti⁽⁵⁾ y otros en una revisión sistemática en la que se analizaron 7294 pacientes con un registro total de 1407 complicaciones en las cuales el 30,64 % se presentaron en las técnicas de escisión quirúrgica, el 14,87 % en las de liposucción y el 11,76 % en técnicas combinadas.

Mientras que *He*⁽⁶⁾ y otros informan la presencia de hematomas, seromas, parestesias y necrosis del CAP. No obstante, *Abdali*⁽²²⁾ y otros destacar en su estudio la presencia en el sitio operatorio de infecciones, hematomas, seromas e hipopigmentación del CAP como principales complicaciones.

Por ser la satisfacción de los pacientes uno de los objetivos finales de toda intervención quirúrgica al ofrecer una mejoría en el ámbito físico, psicológico, de la autoestima y de la calidad de vida, en la presente investigación solo se presentó una necrosis parcial del CAP y cicatrices inestéticas que no afectaron en la satisfacción de los resultados obtenidos en el paciente.

Lashin⁽²³⁾ y otros al estudiar el impacto en la salud mental en el posoperatorio de 20 pacientes con antecedente de ginecomastia, refieren que después de la cirugía

estos manifestaron una mejoría significativa en la carga psicosocial por la satisfacción obtenida con los resultados, y es coincidente con esta investigación.

En el año 2024, *Tukenmez*⁽²⁴⁾ y otros reportan buenos resultados estéticos en la totalidad de la muestra por ellos estudiada y en quienes se realizó corrección de la ginecomastia mediante el uso de la técnica mínimamente invasiva, similar a lo referido por *Ibrahiem*⁽²⁵⁾ en el año 2023.

En concordancia con los buenos resultados de la presente investigación, aun cuando la técnica utilizada ocasionara mayores cicatrices que la vía endoscópica empleada por *Chen*⁽¹⁹⁾ y otros, el efecto masculinizante de reposición del CAP y la reducción de su diámetro parecen compensar en la evaluación integral del tórax y la presencia de cicatrices ampliadas. Lo que permite concluir que las técnicas de masculinización torácica aplicadas a procedimientos en transgénero de mujer a hombre ofrecen buenos resultados en el tratamiento quirúrgico de la ginecomastia grave al proporcionar como ventaja la mastectomía unida al rescate un tórax de aspecto varonil.

Referencias bibliográficas

1. Ayyavoo A. Gynecomastia. *Indian J Pediatr.* 2023;90(10):1013-7. DOI:[10.1007/s12098-023-04810-7](https://doi.org/10.1007/s12098-023-04810-7)
2. Bharathidasan K, Curl J, Babu VK, Felton S, Nugent K. An Approach to Gynecomastia in Primary Care Clinics. *South Med J.* 2022;115(8):597-602. DOI:[10.14423/SMJ.0000000000001425](https://doi.org/10.14423/SMJ.0000000000001425)
3. Prasetyono TOH, Andromeda I, Budhipramono AG. Approach to gynecomastia and pseudogynecomastia surgical techniques and its outcome: a systematic review. *J Plast Reconstr Aesthet Surg.* 2022;75(5):1704-28. DOI: [10.1016/j.bjps.2022.02.008](https://doi.org/10.1016/j.bjps.2022.02.008)
4. Liu C, Tong Y, Sun F, Zhang C, Yu Z, Yu P, et al. Endoscope-Assisted Minimally Invasive Surgery for the Treatment of Glandular Gynecomastia. *Aesthetic Plast Surg.* 2022;46(6):2655-64. DOI:[10.1007/s00266-022-02807-9](https://doi.org/10.1007/s00266-022-02807-9)

5. Innocenti A, Tarantino G. Endoscope-Assisted Minimally Invasive Surgery for the Treatment of Glandular Gynecomastia. *Aesthetic Plast Surg.* 2023;47(1):103-4. DOI: [10.1007/s00266-022-03036-w](https://doi.org/10.1007/s00266-022-03036-w)
6. He J, Yang J, Dai T, Wei J. Integrating the Fast-Track surgery concept into the surgical treatment of gynecomastia. *J Plast Surg Hand Surg.* 2023;57(1-6):494-9. DOI: [10.1080/2000656X.2023.2166946](https://doi.org/10.1080/2000656X.2023.2166946)
7. López A, Lena T, Genta J, Fossati G. Mastectomía en pacientes transgénero con hipertrofia mamaria, ¿existe una técnica ideal? Revisión narrativa. *Cir. plást. iberolatinoam.* 2023;49(3):245-54. DOI: [10.4321/s0376-78922023000300007](https://doi.org/10.4321/s0376-78922023000300007)
8. Pinelli M, De Maria F, Ceccarelli P, Pedrieri B, Bianchini MA, Iughetti L. Gynecomastia: an uncommon, destabilizing condition of the male adolescent. our therapeutic choice. *A Biom.* 2023;94(2):e2023055. DOI: [10.23750/abm.v.94i2.14028](https://doi.org/10.23750/abm.v.94i2.14028)
9. World Medical Association. World Medical Association Declaration of Helsinki: ethical principles for medical research involving human subjects. *JAMA.* 2013;310(20):2191-4. DOI: [10.1001/jama.2013.281053](https://doi.org/10.1001/jama.2013.281053)
10. Adhikari S. Minimal Incision Technique for Gynecomastia. *J Cutan Aesthet Surg.* 2021;14(3):344-50. DOI: [10.4103/JCAS.JCAS_96_20](https://doi.org/10.4103/JCAS.JCAS_96_20)
11. Sreelesh LS, Rajan S, Anu AK. Etiopathological Factors Associated with Gynecomastia Patients Seeking Surgical Correction in the South Indian Population. *Indian J Plast Surg.* 2022;55(4):364-7. DOI: [10.1055/s-0042-1759498](https://doi.org/10.1055/s-0042-1759498)
12. Butler G, Srirangalingam U, Faithfull J, Sangster P, Senniappan S, Mitchell R. Klinefelter syndrome: going beyond the diagnosis. *Arch Dis Child.* 2023;108(3):166-71. DOI: [10.1136/archdischild-2020-320831](https://doi.org/10.1136/archdischild-2020-320831)
13. Laimon W, El-Hawary A, Aboelenin H, Elzohiri M, Abdelmaksoud S, Megahed N, et al. Prepubertal gynecomastia is not always idiopathic: case series and review of the literature. *Eur J Ped.* 2021;180(3):977-82. DOI: [10.1007/s00431-020-03799-x](https://doi.org/10.1007/s00431-020-03799-x)
14. Deniz MA, Matsar R. Gynecomastia on Thoracic Computed Tomography. *Cureus.* 2024;16(1):e51509. DOI: [10.7759/cureus.51509](https://doi.org/10.7759/cureus.51509)
15. Elazizi L, Essafi M, Hanane A, Aynaou H, Salhi H, El H. A Clinical, Etiological, and

Therapeutic Profile of Gynecomastia. *Cureus*. 2022;14(8):e27687. DOI: [10.7759/cureus.27687](https://doi.org/10.7759/cureus.27687)

16. Ngô B, Barry L, Bonte A, Belkhou A, Calibre C, Pasquesoone L, *et al.* Gynécomastia. Management of diagnosis and therapy. Apropos of 148 cases. *Ann Chir Plast Esthet*. 2022;67(5-6):382-92. DOI: [10.1016/j.anplas.2022.07.023](https://doi.org/10.1016/j.anplas.2022.07.023)

17. Li CC, Fu JP, Chang SC, Chen TM, Chen SG. Surgical treatment of gynecomastia: complications and outcomes. *Ann Plast Surg*. 2012;69(5):510-5. DOI: [10.1097/SAP.0b013e318222834d](https://doi.org/10.1097/SAP.0b013e318222834d)

18. Holzmer SW, Lewis PG, Landau MJ, Hill ME. Surgical Management of Gynecomastia: A Comprehensive Review of the Literature. *Plast Reconstr Surg Glob Open*. 2020;8(10):e3161. DOI: [10.1097/GOX.0000000000003161](https://doi.org/10.1097/GOX.0000000000003161)

19. Chen D, Chen J, Huang Y, Hong C, Li L, Cai B, *et al.* Comparative analysis of surgical modalities for the gynecomastia treatment: efficiency and aesthetic outcomes. *Andrology*. 2024. DOI: [10.1111/andr.13591](https://doi.org/10.1111/andr.13591)

20. Cannistrà C, Al-Shaqsi Y. Peri-areolar double-pedicle technique in the treatment of iatrogenic gynecomastia. *Saudi Med J*. 2021;42(5):574-7. DOI: [10.15537/smj.2021.42.5.20200459](https://doi.org/10.15537/smj.2021.42.5.20200459)

21. Hurwitz DJ, Davila AA. Contemporary Management of Gynecomastia. *Clin Plast Surg*. 2022;49(2):293-305. DOI: [10.1016/j.cps.2021.12.003](https://doi.org/10.1016/j.cps.2021.12.003)

22. Abdali H, Rasti M, Adib Parsa M, Seyedipour S, Tavakoli Fard N. Liposuction versus Periareolar Excision Approach for Gynecomastia Treatment. *Adv Biomed Res*. 2023;12:93. DOI: [10.4103/abr.abr_374_21](https://doi.org/10.4103/abr.abr_374_21)

23. Lashin R, Youssef RA, Elshahat A, Mohamed EN. Postoperative Psychological Impact on Teenagers after Gynecomastia Correction. *Plast Reconstr Surg Glob Open*. 2023;11(6):e5094. DOI: [10.1097/GOX.0000000000005094](https://doi.org/10.1097/GOX.0000000000005094)

24. Tukenmez M, Mollavelioglu B, Kozanoglu E, Emiroglu S, Cabioglu N, Muslumanoglu M. A Novel Surgical Technique for Gynecomastia: Air-Assisted Minimally Invasive Surgery With Single Axillary Incision. *Surg Innov*. 2024;31(1):5-10. DOI: [10.1177/15533506231217621](https://doi.org/10.1177/15533506231217621)

25. Ibrahiem SMS. Post Bariatric Male Chest Re-shaping Using L-shaped Excision Technique. A. Plast Surg. 2023;47(6):2502-10. DOI: [10.1007/s00266-022-02971-y](https://doi.org/10.1007/s00266-022-02971-y)

Conflicto de intereses

Los autores declaran que no existe conflicto de intereses

Contribuciones de los autores

Conceptualización: Alicia María Tamayo Carbón, Diana Katherine Cuastumal Figueroa, Diego Alejandro Rincón.

Curación de datos: Alicia María Tamayo Carbón, Diana Katherine Cuastumal Figueroa.

Análisis formal: Alicia María Tamayo Carbón, Diana Katherine Cuastumal Figueroa.

Investigación: Alicia María Tamayo Carbón, Diana Katherine Cuastumal Figueroa, Diego Alejandro Rincón.

Metodología: Alicia María Tamayo Carbón, Diana Katherine Cuastumal Figueroa.

Administración del proyecto: Alicia María Tamayo Carbón.

Software: Alicia María Tamayo Carbón, Diana Katherine Cuastumal Figueroa.

Supervisión: Alicia María Tamayo Carbón.

Validación: Alicia María Tamayo Carbón.

Visualización: Alicia María Tamayo Carbón, Diana Katherine Cuastumal Figueroa.

Redacción – borrador original: Alicia María Tamayo Carbón, Diana Katherine Cuastumal Figueroa, Diego Alejandro Rincón.

Redacción – revisión y edición: Alicia María Tamayo Carbón, Diana Katherine Cuastumal Figueroa.