

Siliconoma axilar asociado a ruptura protésica unilateral inadvertida

Axillary Siliconoma Associated with an Unnoticed Unilateral Implant Rupture

Alicia María Tamayo Carbón¹ <https://orcid.org/0000-0002-5006-266X>

Juan Carlos Muñoz Viguera¹ <https://orcid.org/0000-0002-6973-6492>

Annette López Reyes^{1*} <https://orcid.org/0009-0006-5065-3036>

María Juliana González Hurtado¹ <https://orcid.org/0009-0006-3459-0442>

Leslie Hernández Quirós¹ <https://orcid.org/0000-0002-4125-8492>

¹Hospital Clínico Quirúrgico Hermanos Ameijeiras. La Habana, Cuba.

*Autor para la correspondencia: annette_rj9@hotmail.com

RESUMEN

Introducción: El siliconoma es una complicación inflamatoria crónica secundaria a la fuga de gel de silicona, con o sin ruptura protésica evidente. Su presentación clínica es variable y puede simular procesos malignos, lo que dificulta su diagnóstico oportuno y manejo adecuado.

Objetivo: Describir un caso de siliconoma axilar en una paciente con antecedente de mamoplastia de aumento, destacando los hallazgos clínicos, quirúrgicos e histopatológicos, así como sus implicaciones diagnósticas y terapéuticas para la práctica quirúrgica.

Presentación del caso: Paciente femenina de 40 años, con antecedente de recambio protésico bilateral, que presentó un nódulo axilar derecho de crecimiento progresivo, acompañado de parestesias y dolor intermitente. No se evidenciaron signos clínicos ni imagenológicos de ruptura capsular, y no se contó con resonancia magnética. La

biopsia por aspiración sugirió granuloma por cuerpo extraño. Se realizó explantación bilateral, mastopexia periareolar, recambio protésico y exéresis del nódulo. Intraoperatoriamente, se confirmó ruptura intracapsular del implante derecho. El estudio histopatológico reportó vacuolas ópticamente vacías, células gigantes multinucleadas, histiocitos espumosos e infiltrado linfoplasmocitario, compatibles con siliconoma. La evolución posoperatoria fue favorable, con resolución clínica completa a los seis meses.

Conclusiones: El siliconoma constituye una complicación infrecuente, pero relevante, en pacientes con implantes mamarios y debe ser considerado ante la presencia de cualquier masa axilar, incluso en ausencia de síntomas mamarios o hallazgos radiológicos concluyentes. La correlación entre antecedentes quirúrgicos, evaluación clínica, estudios imagenológicos y análisis citohistológicos resulta esencial para establecer un diagnóstico certero. El tratamiento quirúrgico oportuno permite prevenir complicaciones mayores, y garantizar resultados estéticos y funcionales satisfactorios.

Palabras clave: siliconoma; ruptura protésica; implantes mamarios; granuloma por cuerpo extraño; tumor axilar; diagnóstico diferencial; cirugía plástica.

ABSTRACT

Introduction: Siliconoma is a chronic inflammatory complication secondary to silicone gel leakage, with or without evident implant rupture. Its clinical presentation is variable and may mimic malignant processes, which hinders timely diagnosis and appropriate management.

Objective: To describe a case of axillary siliconoma in a patient with a history of breast augmentation, highlighting the clinical, surgical, and histopathological findings, as well as its diagnostic and therapeutic implications for surgical practice.

Case presentation: A 40-year-old female patient with a history of bilateral implant replacement who presented with a progressively enlarging right axillary mass, accompanied by paresthesias and intermittent pain. No clinical or imaging signs of

capsular rupture were evident, and an MRI was not available. Fine-needle aspiration biopsy suggested a foreign body granuloma. Bilateral explantation, periareolar mastopexy, prosthetic replacement, and excision of the nodule were performed. Intraoperatively, intracapsular rupture of the right implant was confirmed. Histopathological examination revealed optically empty vacuoles, multinucleated giant cells, foamy histiocytes, and a lymphoplasmacytic infiltrate, consistent with siliconoma. The postoperative course was favorable, with complete clinical resolution at six months.

Conclusions: Siliconoma is an uncommon but significant complication in patients with breast implants and should be considered in the presence of any axillary mass, even in the absence of breast symptoms or conclusive radiological findings. The correlation between surgical history, clinical evaluation, imaging studies, and cytological and histological analyses is essential for establishing an accurate diagnosis. Timely surgical treatment prevents major complications and ensures satisfactory aesthetic and functional outcomes.

Keywords: silicone granuloma; implant rupture; breast implants; foreign body granuloma; axillary tumor; differential diagnosis; plastic surgery.

Recibido: 05/11/2025

Aceptado: 10/11/2025

Introducción

La cirugía mamaria con implantes constituye uno de los procedimientos estéticos y reconstructivos más realizados a nivel mundial. Desde su introducción en la década de 1960, los implantes de silicona han mostrado avances en seguridad, cohesividad del gel y durabilidad.⁽¹⁾

No obstante, persisten complicaciones vinculadas a la degradación del dispositivo y

a la migración del gel de silicona. Entre ellas, el siliconoma se reconoce como una reacción granulomatosa crónica secundaria a la migración extracapsular de silicona, con respuesta inflamatoria persistente.^(2,3,4)

El empleo de implantes mamarios con fines estéticos o reconstructivos ha aumentado, así como la incidencia de complicaciones asociadas, entre ellas la contractura capsular, la ruptura del implante y los procesos inflamatorios crónicos.

El siliconoma se define como un granuloma inducido por silicona migrada al tejido extracapsular, con o sin evidencia radiológica de ruptura.^(2,3) La migración puede producirse incluso en implantes íntegros, debido al fenómeno denominado *gel bleed*, mediante el cual pequeñas partículas de silicona atraviesan la envoltura protésica.^(5,6) Clínicamente, puede manifestarse como una masa dolorosa, induración regional, adenopatía axilar o cambios inflamatorios locales.^(4,6,7) El cuadro clínico puede ser inespecífico y simular neoplasias, como linfomas, sarcomas o metástasis, lo que dificulta el diagnóstico oportuno.^(8,9,10) Aunque, la axila constituye el sitio más frecuente de afectación secundaria a migración linfática de silicona.⁽⁴⁾

La imagenología desempeña un rol esencial. La ecografía resulta una herramienta de primera línea, aunque su sensibilidad es limitada para detectar ruptura intracapsular o migración de silicona.⁽¹¹⁾ La resonancia magnética (RM) con secuencias sensibles al gel, como T2/STIR, es el método más específico para valorar la integridad del implante y la presencia de silicona libre. El signo del Linguini constituye un hallazgo característico de ruptura intracapsular.⁽¹²⁾

La presentación tuvo como objetivo describir un caso de siliconoma axilar en una paciente con antecedente de mamoplastia de aumento, destacando los hallazgos clínicos, quirúrgicos e histopatológicos, así como sus implicaciones diagnósticas y terapéuticas para la práctica quirúrgica.

Presentación del caso

Se presenta una paciente femenina de 40 años, G4P1A3, sin antecedentes personales

patológicos de interés. Se sometió a mamoplastia de aumento en 2006, con implantes texturizados de 350 cc marca Mentor®. En 2012 se documentó ruptura del implante derecho, y se realizó recambio protésico bilateral con implantes de 375 cc de la misma marca. Cuatro años antes de su evaluación actual, inició aumento progresivo de volumen en la región axilar derecha, acompañado de parestesias y dolor intermitente.

Una ecografía describió una imagen nodular hipoeoica de 33 × 42 × 45 mm, sin evidencias de ruptura protésica. La biopsia por aspiración con aguja fina (BAAF) mostró células gigantes multinucleadas, vacuolas intracitoplasmáticas y adipocitos con atipia, sugestivas de granuloma por cuerpo extraño o liposarcoma.

La paciente acudió al Hospital Clínico Quirúrgico Hermanos Ameijeiras, con diagnóstico incierto y durante su examen físico se constató que, ambas mamas mostraban simetría, sin contractura capsular, dolor ni signos inflamatorios.

Ante el antecedente de ruptura previa, la presencia del nódulo axilar y la progresión sintomática, se decidió manejo quirúrgico, en el que se realizó explantación bilateral, mastopexia periareolar y recambio por implantes Mentor® de 315 cc microtexturizados, con exéresis del tumor axilar derecho.

El procedimiento se efectuó bajo anestesia general, con profilaxis antibiótica con cefazolina 1 g IV, en el que se comprobó presencia de:

- Mama izquierda, un implante íntegro con cápsula fina.
- Mama derecha, al realizar la capsulotomía, se observaron salida de material denso amarillento y ruptura parcial de la cápsula del implante (fig. 1 A, B y C).
- Tumor axilar de 100 × 40 mm de tamaño que presentó forma ovoidea, superficie tensa y contenido gelatinoso-hemorrágico, compatible con granuloma por cuerpo extraño.

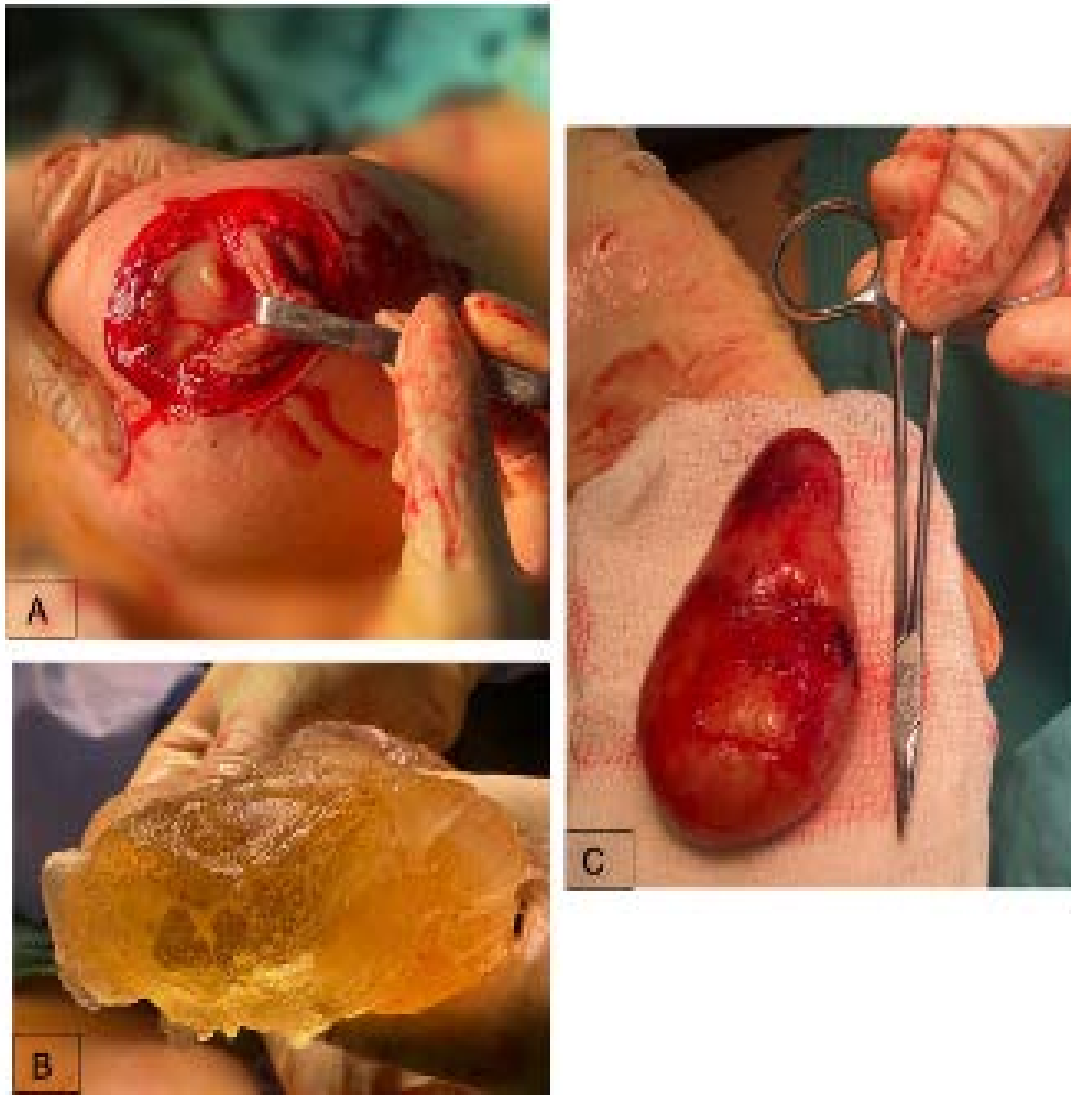

Fig. 1 - Hallazgos intraoperatorios en mama y axila derecha. A) Material amarillento espeso al momento de la capsulotomía derecha; B) Implante derecho con ruptura protésica parcial; y C) tumor axilar derecho de 100 mm x 40 mm.

La evolución posoperatoria fue favorable (fig. 2 A, B y C). Se indicó analgesia, antibiótico por 24 horas, drenajes tipo Jackson-Pratt y sostén compresivo. Fue egresada al segundo día, retirándose drenajes al quinto día. Al día 30 de operada, se evidenció adecuada evolución estética. A los seis meses, la paciente refirió resolución completa de síntomas, con resultado estético y funcional satisfactorio.

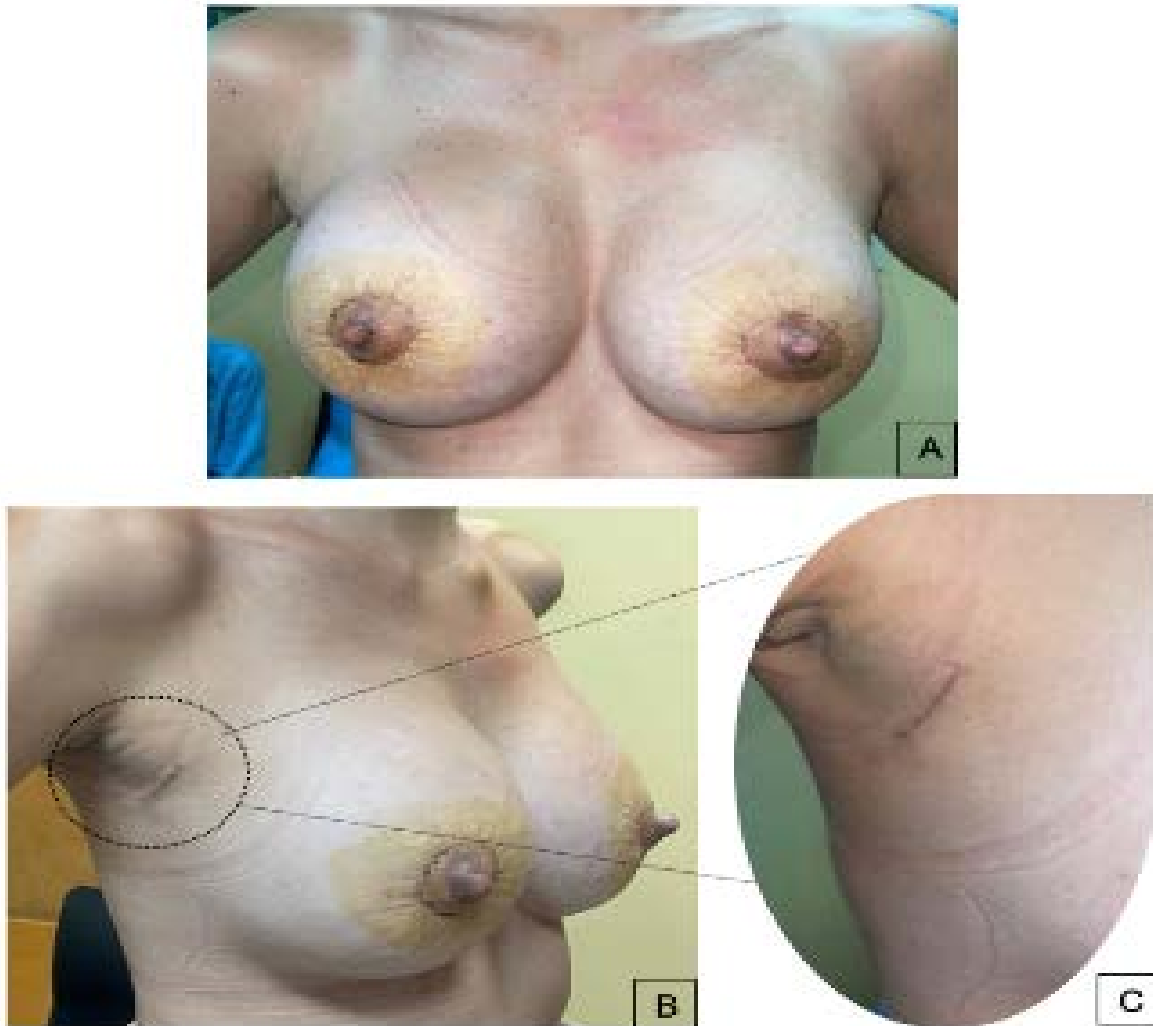

Fig. 2 - Posoperatorio de 30 días tras mastopexia periareolar y recambio protésico con exéresis de siliconoma axilar. A) Vista frontal; B y C) Vista oblicua derecha mostrando recuperación de incisión axilar.

Estudio histopatológico

El estudio histopatológico confirmó hallazgos compatibles con siliconoma:

- Macroscópicamente, el tejido axilar presentó consistencia mixta, con áreas firmes por fibrosis y zonas gelatinosas con material siliconado.

- Microscópicamente (fig. 3 A, B y C), se observaron vacuolas ópticamente vacías de tamaño variable, tanto libres en el estroma como intracitoplasmáticas; reacción a cuerpo extraño constituida por células gigantes multinucleadas, histiocitos espumosos e infiltrado linfoplasmocitario leve, con preservación de la arquitectura ganglionar. No se identificaron signos de atipia ni elementos sugestivos de malignidad.

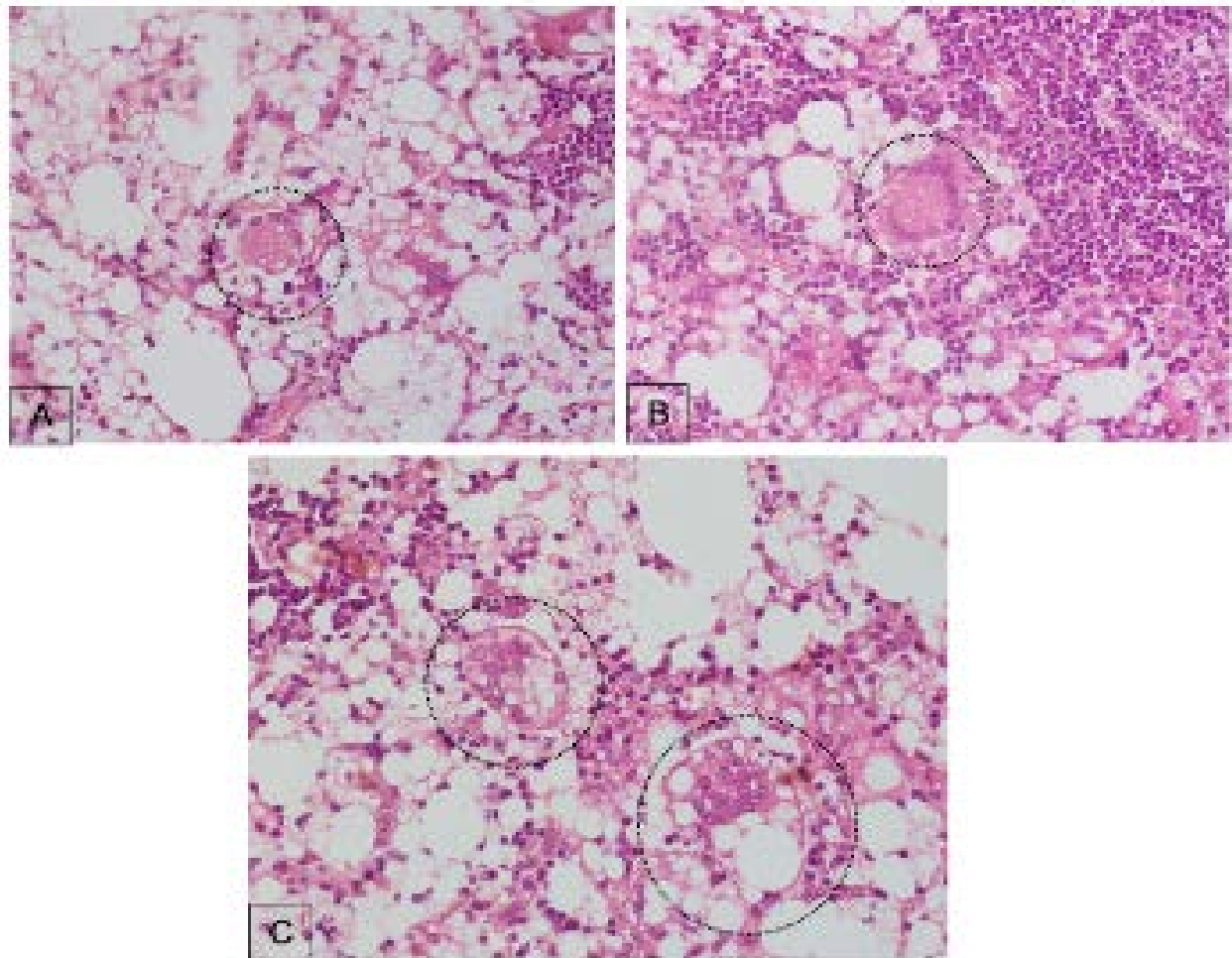


Fig. 3 - Imágenes microscópicas digitales de corte ganglionar.

- A) Migración de silicona extracelular y pérdida del material vacuolado durante el procesamiento. B) Granuloma siliconado en evolución, con respuesta linfocitaria periférica. C) Respuesta granulomatosa con células gigantes tipo Langerhans, típica del siliconoma, en estadio activo y sin atipia.

Cuadro – Siliconoma. Diagnósticos diferenciales confirmados por estudio histopatológico

Neoplasias	
Entidad	Claves para diferenciar el siliconoma
Metástasis de carcinoma mucinoso (mama, ovario, gastrointestinal)	<ul style="list-style-type: none"> • Bordes epiteliales alrededor de las vacuolas (células atípicas) • Mucina intracelular/extracelular (no ópticamente vacía) • Nidos tumorales asociados
Linfoma anaplásico de células grandes	<ul style="list-style-type: none"> • Células gigantes neoplásicas (núcleos pleomórficos, nucléolos prominentes) • Infiltrado difuso que destruye la arquitectura del ganglio
Metástasis de carcinoma de células claras	<ul style="list-style-type: none"> • Células con citoplasma claro (no células vacías) • Atipia nuclear, figuras mitóticas • Estroma vascularizado
Condiciones reactivas, infecciosas y metabólicas	
Linfadenitis por micobacterias atípicas	<ul style="list-style-type: none"> • Granulomas caseificantes y no caseificantes (no solo perivacuolares) • Histiocitos espumosos con bacilos ácido alcohol resistentes (BAAR)
Sarcoidosis	<ul style="list-style-type: none"> • Granulomas epitelioides concéntricos (sin células gigantes perivacuolares) • Ausencia de vacuolas "vacías" • Fibrosis hialina
Lipogranuloma (por ruptura quística o trauma)	<ul style="list-style-type: none"> • Vacuolas que contienen líquido (teñibles con Sudán/rojo aceite) • Sin material brillante macroscópico
Enfermedad por depósito de ésteres de colesterol	<ul style="list-style-type: none"> • Agujas cristalinas en el interior de las vacuolas (histiocitos) • Asociada a hiperlipidemia

Conclusión diagnóstica

Lesiones compatibles con migración de silicona asociada a implante mamario, sin evidencia de transformación neoplásica.

Discusión

El siliconoma es una complicación infrecuente, pero clínicamente relevante, asociada al uso de implantes mamarios de gel de silicona. Su incidencia se encuentra subestimada, con reportes que registran una prevalencia entre 0,2-2 %, en relación con el tipo de implante, técnica quirúrgica y tiempo de permanencia.^(1,3) En América Latina, los casos publicados son escasos y se presume un subregistro, especialmente en pacientes con largos intervalos entre la cirugía inicial y la aparición de síntomas.⁽⁴⁾

Histológicamente, el siliconoma corresponde a una reacción granulomatosa crónica a cuerpo extraño secundaria a la migración de silicona extracapsular, que puede producirse con o sin ruptura evidente del implante.^(5,7)

Clínicamente, suele manifestarse como masa axilar dolorosa, induración regional, fibrosis o síntomas neurológicos locales. Su curso clínico tiene la particularidad de simular patologías malignas como linfomas, sarcomas o metástasis ganglionares, lo cual puede conducir a errores diagnósticos.^(4,8,9,10)

La correlación clínica, imagenológica y citológica resulta esencial para orientar el manejo adecuado.

La ecografía es el estudio inicial más empleado; sin embargo, posee sensibilidad limitada para detectar ruptura intracapsular o migración de silicona.⁽¹¹⁾

La resonancia magnética mamaria constituye la herramienta de mayor precisión para evaluar la integridad protésica, por lo que resultan especialmente útiles las secuencias T2/STIR por su sensibilidad al gel de silicona. El denominado *signo del Linguini* es altamente específico de ruptura intracapsular.⁽¹²⁾

Pese a ello, su presentación clínica puede ser engañosa. Diversos estudios señalan que un número importante de pacientes con ruptura intracapsular pueden permanecer asintomáticas, fenómeno conocido como *silent ruptura*.⁽¹⁴⁾ Esto coincide con el caso presentado, en el que no se identificaron signos clínicos mamarios, a pesar de confirmarse ruptura del implante.

Ante la ausencia de disponibilidad inmediata de resonancia magnética, la citología

mediante BAAF y el análisis histopatológico constituyeron herramientas diagnósticas de valor.

Desde el punto de vista histológico, el siliconoma benigno se caracteriza por vacuolas de silicona libres o intracitoplasmáticas, células gigantes multinucleadas tipo cuerpo extraño, histiocitos espumosos e infiltrado linfoplasmocitario variable, sin atipia.^(2,4,5,10) Cuando existe compromiso ganglionar, la preservación de la arquitectura y la ausencia de atipia permiten diferenciarlo de entidades malignas (ver cuadro), como el linfoma anaplásico de células grandes asociado a implantes mamarios (BIA-ALCL).

El tratamiento del siliconoma debe ser individualizado. Cuando existe ruptura protésica, la conducta recomendada incluye explantación, capsulectomía y exéresis del granuloma, con o sin recambio protésico según el caso.^(8,9)

El abordaje quirúrgico oportuno evita complicaciones mayores, como migración sistémica de silicona, fibrosis severa o afectación neurológica periférica.^(8,9)

También se han descrito casos de migración a regiones distantes, lo cual refuerza la importancia de la detección y tratamiento tempranos.

El siliconoma debe considerarse dentro del diagnóstico diferencial de toda masa axilar en portadoras de implantes mamarios, aun cuando no existan signos clínicos mamarios o hallazgos radiológicos concluyentes.^(4,10)

Mantener un alto índice de sospecha y aplicar un protocolo diagnóstico escalonado contribuye a un diagnóstico certero y a un tratamiento seguro y oportuno.

Conclusiones

El siliconoma constituye una complicación infrecuente, pero relevante, en pacientes con implantes mamarios y debe ser considerado ante la presencia de cualquier masa axilar, incluso en ausencia de síntomas mamarios o hallazgos radiológicos concluyentes.

La correlación entre antecedentes quirúrgicos, evaluación clínica, estudios imagenológicos y análisis citohistológicos resulta esencial para establecer un diagnóstico certero. El tratamiento quirúrgico oportuno permite prevenir complicaciones mayores, y garantizar resultados estéticos y funcionales satisfactorios.

Referencias bibliográficas

1. Lei R, Komforti M, Lotfalla M, Letter H. Silicone granuloma with intact breast implants: A case report. *Radiol Case Rep.* 2024;19(12):6057-61. DOI: <https://doi.org/10.1016/j.radcr.2024.08.092>
2. Firmani G, Kahlon G, Ng L. Extracapsular breast implant rupture with silicone migration and lymphadenopathy following a breast augmentation: a case report. *Int J Surg Case Rep.* 2025 [acceso 23/04/2026];123:109400. Disponible en: <https://www.casereportsofsurgery.com/archives/2025.v7.i1.A>
3. Yoon HM, Lee CY, Song WJ. Axillary silicone lymphadenopathy caused by gel bleeding with intact silicone breast implants: a case report. *Arch Aesthetic Plast Surg.* 2023;29(4):213-6 DOI: <https://doi.org/10.14730/aaps.2023.00885>
4. Shadrin VV, Zhao P, Sircana A. Long-term durability of silicone breast implants. *Explor BioMat X.* 2025;2:101334. DOI: <https://doi.org/10.37349/ebmx.2025.101334>
5. Khakbaz E, Danielsen PL, Talaei M, Lan C, Gierdriis L, Gronhoj C. Late migration of silicon as a complication to breast implant rupture: case report. *Int J Surg Case Rep.* 2021;88:106518. DOI: <https://doi.org/10.1016/j.ijscr.2021.106518>
6. Avgeri C, Sideris G, Margaris I, Tapponi L. Silicone cervical lymphadenopathy: a rare complication after breast augmentation. *Cureus.* 2023;15(12):e50453. DOI: <https://doi.org/10.7759/cureus.50453>
7. Berben JA, Heuts EM, van Nijnatten TJA, van der Hulst RRWJ. Prevalence of silicone lymphadenopathy in women with breast implants: a single-center

retrospective study. JPRAS Open. 2025;44:1-10. DOI: <https://doi.org/10.1016/j.jptra.2025.01.016>

8. Salzman MJ, Calobrace MB, Harrington JL. Silent rupture of silicone gel breast implants: high-resolution ultrasound screening study. *Plast Reconstr Surg.* 2022;149(1):16-27. DOI: <https://doi.org/10.1097/PRS.00000000000008688>

9. Peters AM, McCabe M, Gaskin CM. MRI features of silicone breast implant rupture: The linguine sign revisited. *Eur J Radiol.* 2023 [acceso 24/04/2026];159:110648. Disponible en: [https://www.ejradiology.com/article/S0720-048X\(22\)00498-3/fulltext](https://www.ejradiology.com/article/S0720-048X(22)00498-3/fulltext)
[Anum](#)

10. Desai A, Smartz T, Tabibi O, Borowsky PA, Tadisina KK, Singh DP, *et al.* Presentation and management of silicone lymphadenopathy: A single institutional retrospective cohort study. *Aesthetic Plast Surg.* 2025;49(12):3417-24. DOI: <https://doi.org/10.1007/s00266-024-04649-z>

11. Rocha L, Cavalcante AC, Vieira R. Siliconomas: clinical and imaging features. *Radiol Bras.* 2016;49(3):197-201. DOI: <https://doi.org/10.1590/0100-3984.2015.0143>

12. Kim YS, Choi YH, Cho SH, Si GR, Nae HL, Jin YS. Silicone-induced granuloma of breast implant capsule mistaken for BIA-ALCL: case series. *Arch Aesthetic Plast Surg.* 2022;28(3):85-92. <https://doi.org/10.14730/aaps.2021.00304>

13. Van Boeckel V, Van der Velden J, Van Goethem M, *et al.* Giant siliconoma mimicking localized breast cancer: a case report. *Int J Surg Case Rep.* 2024 [24/04/2026];112:109020. Disponible en: <https://pmc.ncbi.nlm.nih.gov/articles/PMC11363885>

14. Noreña BD, Chhatwal J, Wilson R, Liengas AB. MRI for evaluation of complications of breast augmentation. *Radiographics.* 2022;42(5):E220-46. DOI: <https://doi.org/doi:10.1148/rq.210096>.

15. Pfleiderer SO, Pilling DW, Taylor TV. Silent rupture of silicone gel breast implants: high incidence detected by MRI. *Clin Radiol.* 2005;60(10):1100-5. DOI: <https://doi.org/10.1097/PRS.00000000000008632>

16. Giurgius M, Lee D, Curtis M, Nahabedian MY. Clinical features and diagnostic imaging findings in patients with silicone breast implant rupture. Ann Plast Surg. 2018 [24/04/2026];81(2):147-53. Disponible en: <https://rbcp.org.br/details/3447/unusual-findings-on-mri-of-patients-with-breast-implants>
17. Torres A, Davila M, Andrews S. Comparative accuracy of ultrasound vs MRI in diagnosing silicone implant rupture: a systematic review. Plast Reconstr Surg Glob Open. 2022;10(8):e4310. DOI: <https://doi.org/10.1097/GOX.0000000000004310>

Conflicto de intereses

Los autores declaran que no existe conflicto de intereses.