

Pautas simplificadas en el paciente portador de un hígado metastásico

Simplified guidelines in the patient with a metastatic liver

Erian Jesús Domínguez González^{1*} <http://orcid.org/0000-0001-5170-1462>

Luis Sabater Orti¹ <https://orcid.org/0000-0002-2177-9004>

Luis Roberto Piña Prieto² <https://orcid.org/0000-0002-3612-908X>

Carmen María Cisneros Domínguez² <https://orcid.org/0000-0003-0769-438>

Karina Sofía Domínguez González² <https://orcid.org/0000-0002-4816-8131>

¹Universidad de Valencia, Facultad de Medicina. España.

²Universidad de Ciencias Médicas, Hospital Provincial Clínico Quirúrgico Docente “Saturnino Lora Torres”. Santiago de Cuba, Cuba.

*Autor para la correspondencia: eriandominguez84@gmail.com

RESUMEN

La presencia de metástasis hepática es frecuente en el momento del diagnóstico del tumor primario, o bien puede aparecer tiempo después de haber resecado el cáncer. La enfermedad metastásica anteriormente era considerada como inoperable, sin embargo, los adelantos en la cirugía, terapias adyuvantes y medicamentos quimioterapéuticos, han ofrecido nuevas esperanzas a estos pacientes. El diseño de protocolos, guías de atención y esquemas de seguimiento en estos enfermos ha sido un tema importante en los centros especializados, por lo que se propone plantear las principales pautas de actuación diagnóstica y terapéutica frente a enfermos portadores de un hígado metastásico, que de forma simplificada y orientativa pueda interpretarse y adecuarse a los pacientes afectados por esta dolencia, además, de ser factibles de interpretar y aplicar por profesionales de la salud pertenecientes a varias especialidades.

Palabras clave: metástasis hepáticas; pautas; tratamiento quirúrgico.

ABSTRACT

The presence of liver metastases is frequent at the time of diagnosis of the primary tumor, or it may appear sometime after the cancer has been resected. Metastatic disease was previously considered inoperable, however, advances in surgery, adjuvant therapies, and chemotherapeutic drugs have offered new hope for these patients. The design of protocols, care guides and monitoring schemes in these patients has been an important topic in specialized centers, so it is proposed to propose the main guidelines for diagnostic and therapeutic action against patients with metastatic liver, which in a simplified and guiding way, it can be interpreted and adapted to the patients affected by this ailment, as well as being feasible to interpret and apply by health professionals belonging to various specialties.

Key words: liver metastases; guidelines; surgical treatment.

Recibido: 15/10/2018

Aceptado: 14/11/2018

Introducción

El tratamiento quirúrgico de la metástasis hepática constituye la única opción terapéutica de tipo curativo. La resección quirúrgica presenta índices de supervivencia claramente superiores a los obtenidos con otros tratamientos, en particular, con la quimioterapia. Sin embargo, solo del 10 al 20 % de los pacientes pueden tratarse mediante resección hepática. Durante la última década se han propuesto estrategias innovadoras que combinan la utilización de nuevas técnicas para incrementar el número de pacientes que pueden acceder a un tratamiento quirúrgico, como la destrucción tumoral con radiofrecuencia o crioterapia, la embolización portal y la quimioterapia neoadyuvante.^(1,2,3,4,5)

Es indiscutible, el problema que representa el hígado metastásico en todo el orbe, por lo que es de vital importancia, que todo el personal médico sepa orientar la conducta diagnóstica y terapéutica en estos enfermos. Bajo esta premisa se realiza la siguiente presentación, donde se plantean de forma didáctica y simplificada las principales pautas

de actuación diagnóstica y terapéutica, frente a pacientes portadores de un hígado metastásico. Se orienta desde la concepción del equipo multidisciplinario, el instrumental adecuado, así como los principales retos terapéuticos actuales.

Desarrollo

A continuación se muestra de manera simplificada y reducida los principales aspectos vinculados a la conducta diagnóstica y terapéutica que se propone implementar ante un enfermo portador de un hígado metastásico.

El pilar fundamental en este tipo de cirugía es contar con el instrumental especializado (Figs. 1, 1a, 1b, 1c y 1d), necesario para disminuir tiempo quirúrgico, sangramiento y lograr una mejor técnica quirúrgica.

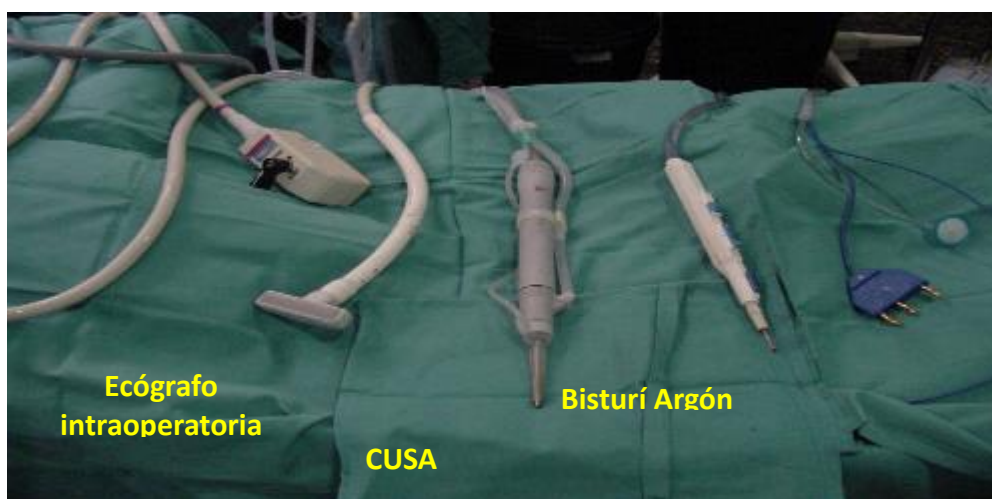


Fig. 1- Instrumental especializado.

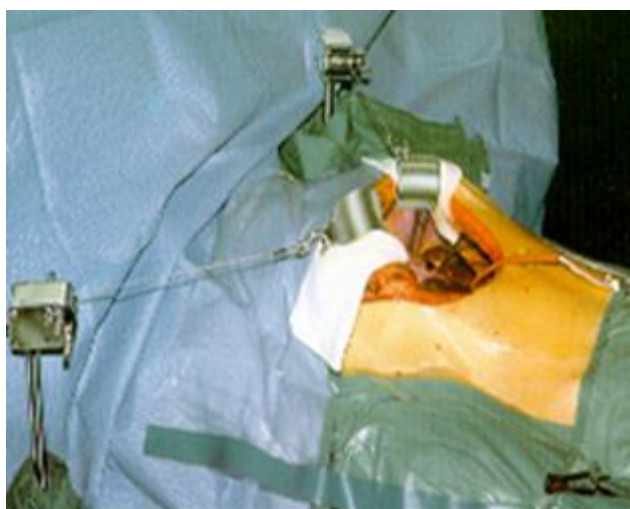

Fig. 1a - Separadores (*Separador de Kent / Makuuchii*) (Imprescindible).

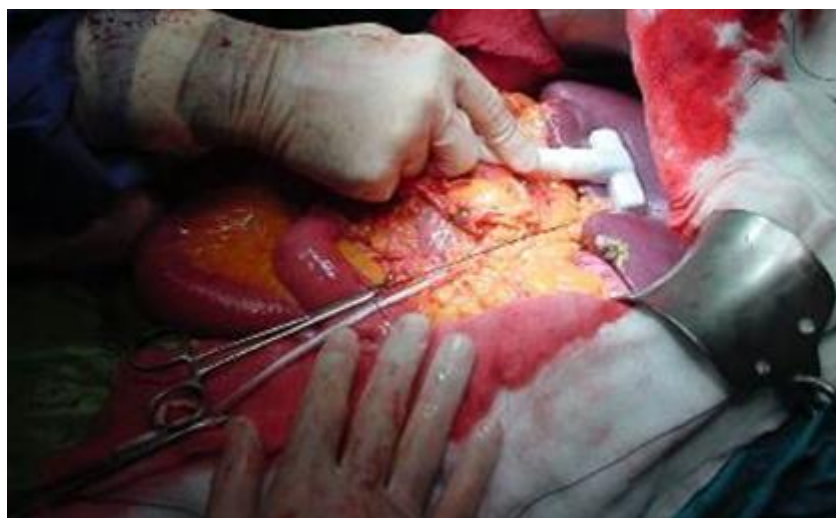

Fig. 1b - Ecógrafo transoperatorio. Ecografía transoperatoria (Imágenes obtenida por los autores).

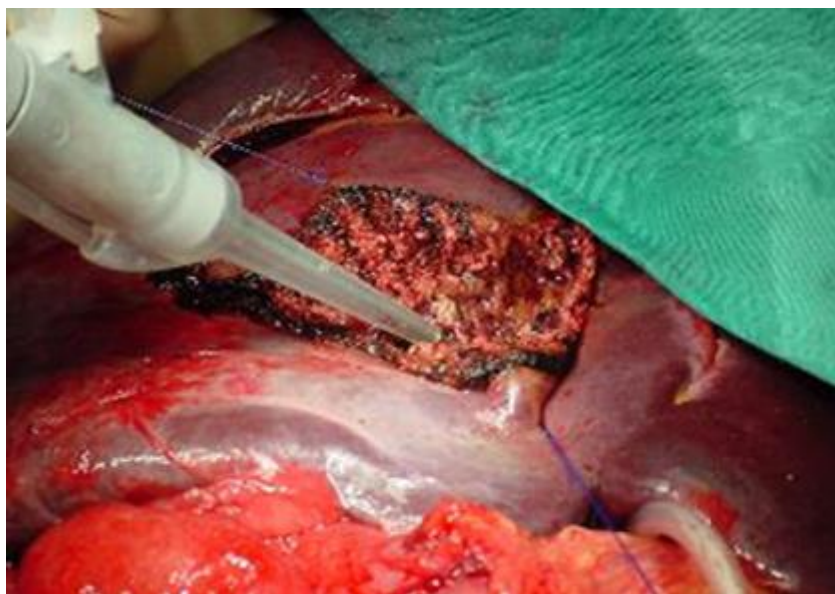


Fig. 1c - Aspirador quirúrgico ultrasónico. (Imagen obtenida por los autores). CUSA.
(*Compact Ultrasonic Surgical Aspirator*)

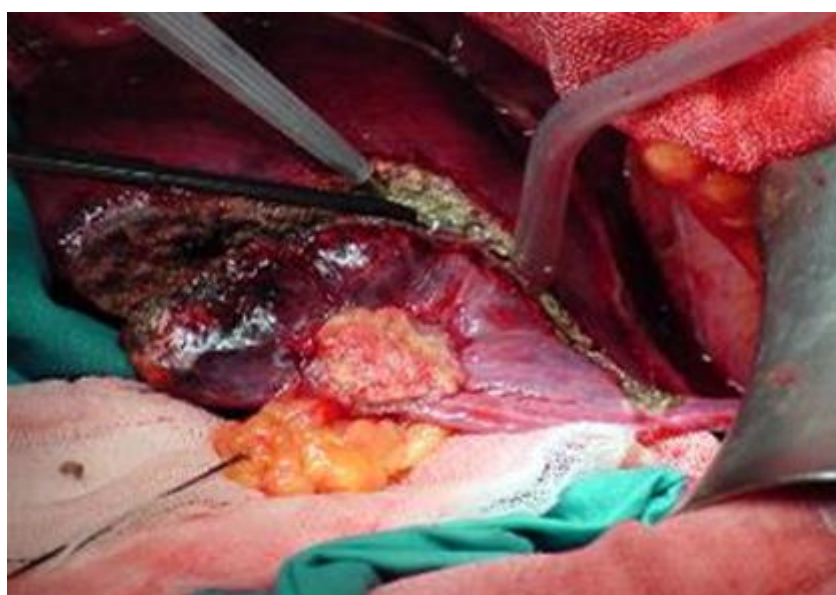


Fig. 1d - Resector Monopolar. (*Tissuelink*, hemostatic dissection device). (Imagen obtenida por los autores).

1. Personal: creación de un equipo multidisciplinario que conformaría un comité de expertos para la valoración del enfermo:
 - a) Especialistas en cirugía general entrenados en cirugía hepatobiliar (2).
 - b) Especialista en medicina interna (1).
 - c) Especialista en radiología intervencionista (1).

- d) Especialista en oncología (1).
- 2. Material de sutura adecuado.
- 3. Estudio preoperatorio:
 - a) Ecografía hepática y abdominal.
 - b) Colonoscopia.
 - c) Tomografía axial computarizada.
 - d) Resonancia magnética nuclear.
- 4. Pautas terapéuticas:
 - a) Quirúrgicas.

Tras la evaluación clínica y radiológica, los pacientes con metástasis hepáticas de origen colorrectal pueden considerarse candidatos a cirugía si cumplen los criterios siguientes:

- Posibilidad de resección completa de la lesión o lesiones, incluyendo, si hubiere, enfermedad extrahepática (por ejemplo, metástasis pulmonares resecables o afectación diafragmática resecable).
- Resección con margen adecuado, considerado en general 1 cm de tejido sano, aunque puede ser inferior.
- Suficiente parénquima hepático residual funcional, capaz de mantener la adecuada fisiología hepática.
- Riesgo sistémico o estado general aceptable que le permita soportar la resección hepática.

De acuerdo con estos criterios y desde el punto de vista de la indicación de tratamiento quirúrgico, al valorar a un paciente con metástasis hepática de origen colorrectal, nos podemos encontrar dos situaciones: pacientes con metástasis hepática claramente resecables de inicio o pacientes con enfermedad metastásica no resecable, pero con posibilidades de rescate quirúrgico con tratamientos combinados. Ambos, se pueden calificar como potencialmente resecables, en contraposición a otro amplio conjunto de pacientes en los que la enfermedad metastásica es tan extensa que la cirugía queda, a priori, fuera de consideración.^(3,4,5)

- b) No quirúrgico:
 - 1. Quimioterapia neo-adyuvante.

2. Embolización portal.
3. Técnicas de ablación local: radiofrecuencia (Fig. 2).

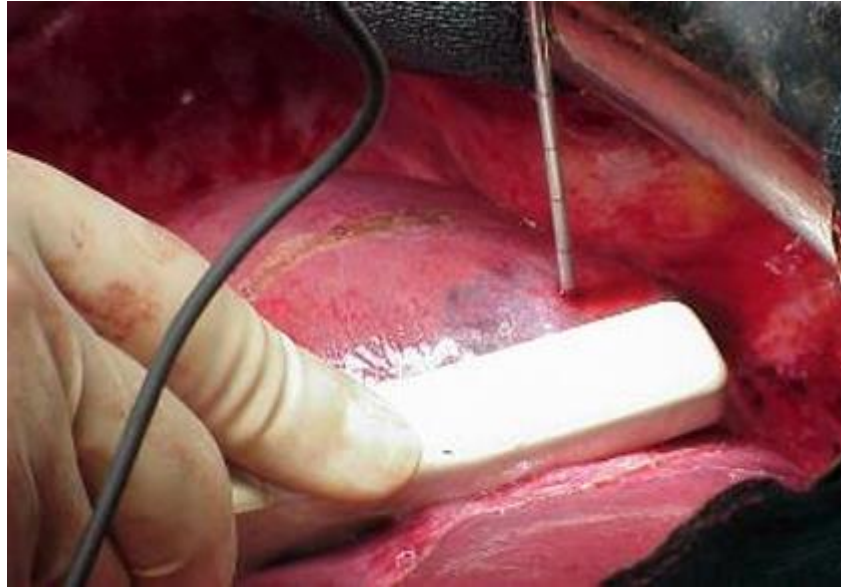

Fig. 2 - Radiofrecuencia intraoperatoria. (Imagen obtenida por los autores). Resección en dos tiempos.

5. Seguimiento individualizado (clínico y radiológico).

Consideraciones finales

Se han planteado los principales aspectos vinculados al diagnóstico, y tratamiento moderno implementados, en los enfermos portadores de un hígado metastásico. De forma esquemática y organizada, se han ofrecido los elementos básicos que pueden orientar al personal médico encargado de tratar en cualquiera de los escalones de atención a estos pacientes.

Referencias bibliográficas

1. Domínguez González EJ, Navarro Freire F, Navarro Sánchez P. Consideraciones actuales sobre el diagnóstico de metástasis hepática. MEDISAN. 2016 Jul [acceso 15/10/2018];20(7):960-9. Disponible en:

http://scielo.sld.cu/scielo.php?script=sci_arttext&pid=S1029-30192016000700014&lng=es.

2. American Cancer Society: Cancer Facts and Figures 2018. Atlanta, Ga: American Cancer Society, 2018.

3. Domínguez González EJ, Navarro Freire F. Alternativas en el tratamiento de pacientes con metástasis hepáticas de origen colorrectal. MEDISAN. 2016 Feb [acceso 15/10/2018];20(2):234-43. Disponible en:

http://scielo.sld.cu/scielo.php?script=sci_arttext&pid=S1029-30192016000200014&lng=es.

4. Dávila D, Palacios Ó, Naranjo C. Metástasis hepáticas en el cáncer colorrectal: estrategias terapéuticas y recomendaciones actuales. Rev. Colomb. Cir. 2017 [acceso 15/10/2018];32(4):304-18.

5. Navarro Freire F, Navarro Sánchez P, Mirón Pozo B, Delgado Ureña MT, Jiménez Ríos JA, García López PA, *et al*. Recurrencia de la cirugía de las metástasis hepáticas de cáncer colorrectal y repetición de la resección. España: Rev Esp Enferm Dig. 2015;(107)12:732-9.

Conflicto de intereses

Los autores declaran no tener conflicto de intereses.

Contribuciones de los autores

Erian Jesús Domínguez González: Recolectó información, realizó la redacción, diseño metodológico y corrección.

Luis Sabater Orti: Recolectó información, realizó la redacción, diseño metodológico, corrección.

Luis Roberto Piña Prieto: Realizó la redacción y corrección.

Carmen María Cisneros Domínguez: Realizó la redacción y corrección.

Karina Sofía Domínguez González: Realizó la redacción y corrección.