

Teratomas del mediastino

Mediastinum Teratomas

Edelberto Fuentes Valdés^{1*} <https://orcid.org/0000-0001-9031-7180>

¹Hospital Clínico Quirúrgico “Hermanos Ameijeiras”. La Habana, Cuba.

*Autor para la correspondencia: efuentes@infomed.sld.cu

RESUMEN

Introducción: Los teratomas se definen como “tumores de tejidos extraños al órgano o sitio anatómico en el cual se originan”. Los teratomas mediastinales no son frecuentes, representan alrededor del 5 % al 10 % de todos los tumores mediastinales.

Objetivo: Describir los resultados del tratamiento quirúrgico de pacientes con diagnóstico de teratomas mediastinales.

Métodos: Se estudiaron 12 pacientes tratados entre enero de 2001 y diciembre de 2018. Las variables evaluadas fueron sexo, edad, tipo histológico: maduro o inmaduro, vía de acceso quirúrgico, accidentes quirúrgicos y evolución postoperatoria.

Resultados: Correspondieron 9 al sexo femenino y 3 al masculino. El promedio de edad fue de 33,3 años (17-60 años). Hubo predominio absoluto del tipo maduro (11). La esternotomía media fue el acceso más frecuente. La toracotomía se realizó cuando el tumor, voluminoso, ocupaba la mayor parte de un hemitórax. Los accidentes quirúrgicos fueron un desgarró pulmonar y una apertura del pericardio. De dos pacientes tratados mediante cirugía torácica videoasistida, uno fue convertido por sangrado venoso molesto. Al año de seguimiento todos estaban vivos, sin evidencias de recidiva.

Conclusiones: Contrariamente a lo esperado, hay predominio del sexo femenino, mientras que la edad y el tipo histológico coinciden con la literatura. La

esternotomía, aún hoy, es comúnmente aceptada, a pesar del auge de la cirugía torácica videoasistida. La resección total produce resultados excelentes para los teratomas benignos.

Palabras clave: teratoma; mediastino; teratoma maduro; teratoma inmaduro; células germinales.

ABSTRACT

Introduction: Teratomas are defined as “tumors of tissues foreign to the organ or anatomical site in which they originate.” Mediastinal teratomas are rare, accounting for about 5-10% of all mediastinal tumors.

Objective: To describe the outcomes of the surgical treatment of patients diagnosed with mediastinal teratomas.

Methods: Twelve patients treated between January 2001 and December 2018 were studied. The variables evaluated were sex, age, histological type (mature or immature), surgical access route, surgical accidents, and postoperative evolution.

Results: Nine patients corresponded to the female sex and three, to the male. The average age was 33.3 years (17-60 years). There was an absolute predominance of the mature type (11). Median sternotomy was the most frequent access. Thoracotomy was performed when the bulky tumor occupied most of a hemithorax. The surgical accidents were lung tear and opening of the pericardium. Of two patients treated by video-assisted thoracic surgery, one was converted for bothersome venous bleeding. At one year of follow-up, all were alive, with no evidence of recurrence.

Conclusions: Contrary to expectations, there is predominance of the female sex, while age and histological type coincide with the literature. Sternotomy, even today, is commonly accepted, despite the rise of video-assisted thoracic surgery. Total resection produces excellent outcomes in benign teratomas.

Keywords: teratoma; mediastinum; mature teratoma; nonmature teratoma; germinal cells.

Recibido: 15/06/2020

Aceptado: 12/07/2020

Introducción

La palabra teratoma se deriva del griego *teratos* que significa “monstruo”. Estas neoplasias han sido definidas como “tumores de tejidos extraños al órgano o sitio anatómico en el cual se originan”.⁽¹⁾ También se les conoce con el nombre de quiste dermoide, por la expresión frecuente de elementos ectodérmicos del teratoma,⁽²⁾ representados por piel, dientes y cabellos, mientras que los mesodérmicos se manifiestan por la presencia de hueso, cartílago y músculos y, los endodérmicos por elementos bronquiales, gastrointestinales y tejido pancreático.⁽²⁾ También se puede encontrar tejidos conjuntivo, linfoide y fibroso, nervios, tímico, glándulas mucosas y salivares, además de tejido pulmonar y hepático.⁽³⁾ El tejido pancreático es una característica única del teratoma mediastinal, puesto que no se produce en los teratomas de las gónadas. Las calcificaciones suelen presentarse mediante varias configuraciones morfológicas. Dientes y porciones óseas se ven raramente.

Los teratomas representan los tumores de células germinales (TCGs) más frecuentes en el mediastino anterior. Se clasifican en dos grupos: benignos (teratoma maduro) y malignos (teratoma inmaduro y teratoma con componente maligno [teratocarcinoma: teratoma con carcinoma de células embrionarias]).

Se considera que los teratomas torácicos se producen por la migración aberrante de células germinales *toti* potenciales de la tercera o cuarta bolsas faríngeas,⁽¹⁾ lo que podría explicar la predilección por el mediastino anterior, como sugiere un componente tímico frecuente.⁽⁴⁾

El objetivo de este artículo fue describir los resultados del tratamiento quirúrgico de pacientes con diagnóstico de teratomas mediastinales.

Métodos

Se realizó un estudio retrospectivo, que incluyó a todos los pacientes (12) con diagnóstico de teratomas del mediastino anterior, operados entre enero de 2001 y diciembre de 2018. Los datos se obtuvieron de la base prospectiva en Access 2010 del Grupo de Cirugía Torácica del Hospital “Hermanos Ameijeiras”. Las variables evaluadas fueron sexo, edad, tipo histológico: maduro o inmaduro, vía de acceso quirúrgico, accidentes quirúrgicos y evolución posoperatoria. Los resultados se describen tablas y en números absolutos y relativos (por ciento). Todos los pacientes fueron seguidos durante un año. Aspectos éticos, no hubo violaciones. No existió conflicto ético porque en ningún momento se hizo referencia a datos personales de los enfermos. La bibliografía fue obtenida mediante la revisión en PubMed/Medline.

Resultados

En el período entre 2001 y 2018 fueron tratados 12 pacientes con diagnóstico de teratoma mediastinal. Correspondieron 10 (83,3 %) al sexo femenino y dos (16,7 %) al masculino. Once fueron teratomas maduros (91,7 %) y uno inmaduro (8,3 %) (Tabla 1).

Tabla 1- Distribución de los pacientes según sexo y tipo histológico

	Sexo				Total	(%)
	Femenino	(%)	Masculino	(%)		
Maduros	9	0,75	2	16,7	11	91,5
Inmaduros	1	8,3	-		1	8,3
Total	10	83,3	2	16,7	12	100,

Fuente: Grupo de Cirugía Torácica del Hospital “Hermanos Ameijeiras”.

La edad varió entre 17 y 60 años (promedio 33,3 años). Siete pacientes tenían menos de 30 años (Tabla 2)

Tabla 2- Distribución de los pacientes según edad y sexo

Edad (años)	Sexo			
	Femenino	(%)	Masculino	(%)
< 19	-		1	8,3
19-40	5	41,7	1	8,3
41-50	2	16,7	1	8,3
51-60	2	16,7	-	-
Total	9	75	3	25

Fuente: Grupo de Cirugía Torácica del Hospital “Hermanos Ameijeiras”.

Seis enfermos (50 %) fueron intervenidos mediante esternotomía media. En cuatro, la operación se realizó mediante toracotomía y en dos se comenzó la resección videotoracoscópica. Uno de ellos debió ser convertido a cirugía convencional por sangrado venoso, aunque no abundante, pero difícil de controlar (Tabla 3).

Tabla 3- Vías de acceso

	No.	%
Esternotomía media	6	50
Toracotomía vertical	4	33,3
Videotoracoscópica	2	16,7

Fuente: Grupo de Cirugía Torácica del Hospital “Hermanos Ameijeiras”.

Hubo dos accidentes quirúrgicos: una lesión pulmonar y una apertura del pericardio para un 33,2 %. Dos pacientes se complicaron: uno con dehiscencia superficial de la herida y otro con un empiema, que representó un 33,2 % de complicaciones, (Tabla 4). No hubo fallecidos. La paciente con el teratoma inmaduro se siguió durante tres años. Después no volvió a la consulta. En uno de los pacientes se encontró tejido tiroideo y pancreático y solo uno de nuestros pacientes (8 %) correspondió a un teratoma maligno (inmaduro), según la clasificación histológica, (Tabla 5). Otra clasificación es: seminomas puros, no seminomas y tumores mixtos de células germinales.

Tabla 4- Accidentes quirúrgicos y complicaciones postoperatorias

Accidentes quirúrgicos	No.	%	Complicaciones posoperatorias	No.	%
Lesión pulmonar	1	16,6	Infección superficial de la herida	1	16,6
Apertura del pericardio	1	16,6	Empiema pleural	1	16,6
Total	2	33,2	Total	2	33,2

Fuente: Grupo de Cirugía Torácica del Hospital "Hermanos Ameijeiras".

Tabla 5- Clasificación histológica de los tumores de células germinales

Benignos	Malignos
Teratoma maduro	A. Seminomatosos: seminoma B. No seminomatosos: teratoma inmaduro, tumor de células endodérmicas (saco vitelino), tumor de células embrionarias, teratoma con componente maligno, coriocarcinoma, tumor mixto de células germinales.

Discusión

El mediastino anterior es el sitio más frecuente de neoplasias de células germinales extragonadales y aproximadamente el 75 % de los TCGs primarios son teratomas maduros.⁽⁵⁾ La mayoría de los TCGs del mediastino se origina en el timo o adyacente a este órgano.

Los teratomas poseen tejidos maduros de las tres capas germinales. Las formaciones quísticas son típicas: están revestidas de células epiteliales secretoras de mucus y pueden contener pelos.⁽⁴⁾ Con frecuencia, la cápsula tiene remanentes de tejido tímico. El mesodermo está representado por hueso, cartílago y músculo; el endodermo por tejidos respiratorio, gastrointestinal y glándulas mucosas y el ectodermo por fibras nerviosas, apéndices epidérmicos y formaciones quísticas revestidas por epitelio escamoso. El tejido pancreático presente en estos tumores -aunque no frecuente- tiene la capacidad de producir hormonas o enzimas que podrían ser la causa de pancreatitis.

Los quistes teratodermoides son típicos y representan la forma más simple de teratomas, revestidos de células epiteliales secretoras de mucus, glándulas dérmicas y epidérmicas y pueden contener pelos y material sebáceo. La mayoría presenta componentes sólidos. La histología de los teratomas es más compleja.

En su constitución se pueden observar elementos bien diferenciados como: hueso, dientes, músculo, tejidos conjuntivo, linfoide y fibroso, nervios, timo, glándulas mucosas y salivales, pulmón, hígado y páncreas.

Los teratomas maduros son bien diferenciados y benignos, mientras que los que contienen tejido fetal son calificados como inmaduros y son malignos. Se ha descrito un grupo significativo de tumores somáticos desarrollados en TCGs (leiomioma, rhabdomioma, adenocarcinoma, carcinoma epidermoide y carcinoma hepatocelular,⁽⁶⁾ angiosarcoma⁽⁷⁾ y carcinoma de células apocrinas,⁽⁸⁾ entre otros. En 2006, *Hsu* y otros,⁽⁹⁾ publicaron el que consideraron el tercer paciente con un tumor carcinoide en un teratoma maduro.

Sarcomas y carcinoma pueden coincidir en un mismo tumor. *McNab* y otros,⁽¹⁰⁾ publicaron un caso de melanoma originado en un teratoma, por lo que subrayaron la necesidad de una evaluación cuidadosa de los TCGs, no solo por la miríada de componentes embriológicos benignos, si no, también por las neoplasias malignas originadas en estos componentes, que podrían cambiar el pronóstico y la opción terapéutica. Los teratomas inmaduros se diferencian de los benignos por la presencia de tejido embrionario o de componentes malignos. Así, se encuentra una mezcla de tejidos epiteliales y conjuntivos maduros, con zonas inmaduras de tejido mesenquimatoso y neuroectodérmico. Los teratomas con componentes malignos se clasifican atendiendo a los elementos que contienen.

Diagnóstico

A menudo son asintomáticos y se diagnostican mediante radiografías del tórax, indicadas por otras causas. Los tumores voluminosos pueden producir síntomas por compresión: dolor torácico, tos, disnea. Con el desarrollo de la enfermedad, los síntomas se asocian, a menudo, con la compresión u obstrucción de órganos vecinos, entre ellos: molestias torácicas, disnea, tos, disfagia y otros ya enunciados.

Formas de presentación

El cuadro clínico asociado a la rotura de teratomas depende del órgano involucrado. Se produce expectoración de pelos,⁽⁴⁾ pus o material sebáceo cuando

se rompe en la tráquea o los bronquios principales. La tos productiva con expectoración de pelos y material sebáceo suele considerarse como un signo patognomónico de teratoma mediastinal. La comunicación con los grandes vasos produce hemorragia grave. La rotura hacia el pericardio suele ocurrir raramente⁽¹¹⁾ y se manifiesta por taponamiento cardiaco, mientras que la rotura en el pulmón se asocia con neumonitis⁽¹²⁾ o cavitación pulmonar.⁽¹³⁾ La rotura en órganos adyacentes podría estar causada por enzimas proteolíticas digestivas, producidas por el tumor. Se han encontrado altos niveles de amilasa en fístulas o pulmón adyacente.

En tres de los pacientes del autor el diagnóstico inicial fue un derrame pleural; uno de ellos fue evaluado, en el primer momento, como un empiema pleural.⁽¹⁴⁾ Las enzimas digestivas producidas por tejido gástrico, intestinal o pancreático, dentro del tumor, pueden tener efectos devastadores sobre bronquios, pleura, pericardio y pulmón, como ya se expuso. El tejido pancreático de teratomas puede ser causa de hipoglicemia o de fluctuaciones de la glucosa en sangre. *Akahori*⁽¹⁵⁾ publicó un caso de diabetes insulino dependiente, con mejoría gradual de la glicemia hasta el extremo de suspender el tratamiento con insulina. Debido a un episodio de hemoptisis, le fue diagnosticado un tumor quístico en el mediastino, que correspondió a un teratoma quístico con tejido pancreático e islotes de *Langerhans*, con células positivas para insulina. Tras la extirpación del teratoma fue necesario reinstaurar el tratamiento de la diabetes.

También se producen trastornos neurológicos como parálisis de cuerdas vocales o diafragma causados por la compresión de nervios laríngeos recurrentes o frénicos, respectivamente.⁽¹⁶⁾

El “síndrome de crecimiento rápido” de esta neoplasia consiste en el aumento rápido del volumen del tumor, al extremo de causar síntomas compresivos importantes, y complicaciones que pueden amenazar la vida.⁽¹⁷⁾ *Omachi* y otros,⁽¹⁷⁾ consideran que la inflamación, producida por enzimas pancreáticas, provoca la ruptura interna del tumor y como resultado la formación de múltiples quistes, responsables del crecimiento rápido.

La biopsia inicial está indicada en tumores voluminosos, en los que se considera que la resección podría ser muy riesgosa o para determinar si existe tejido

maligno, en cuyo caso podría evaluarse el tratamiento inductivo con quimioterapia, radioterapia o ambas. La sobreexpresión del cromosoma 12 (12p) constituye una aberración genética grave, indicativa de potencial maligno de los TCGs.⁽¹⁸⁾

Imaginología

La radiografía del tórax, en vistas postero-anterior y lateral, es el examen radiológico inicial para tumores mediastinales. La apariencia radiográfica es la de un tumor del mediastino anterior bien circunscrito, redondeado o lobulado, el cual, en dependencia del tamaño, puede desbordar los límites mediastinales hacia los campos pulmonares (Fig. 1).

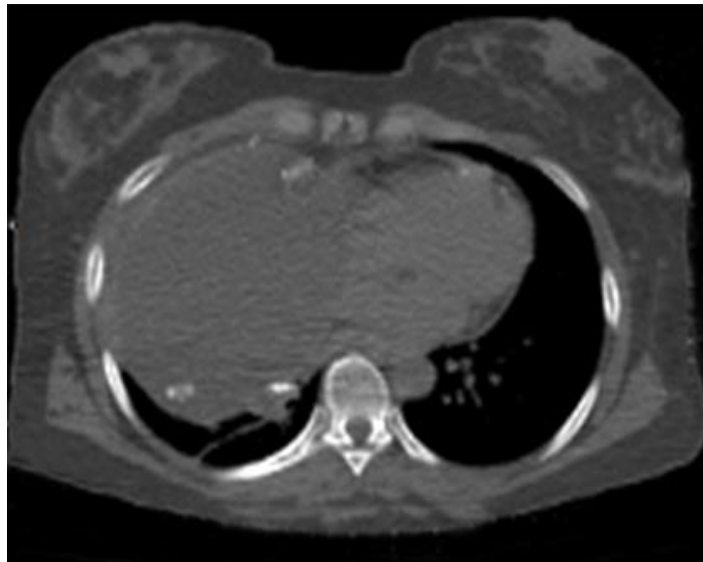

Fig. 1- TAC. Corte axial. Obsérvese la ocupación de la mayor parte del hemitórax derecho por una imagen quística con calcificaciones en su interior, correspondiente a un teratoma benigno.

En raras ocasiones se pueden definir dientes bien formados. Se presentan calcificaciones, de variada configuración morfológica, hasta en el 43 % de los casos, bien en la pared o en el interior de la masa tumoral. (Fig. 2)

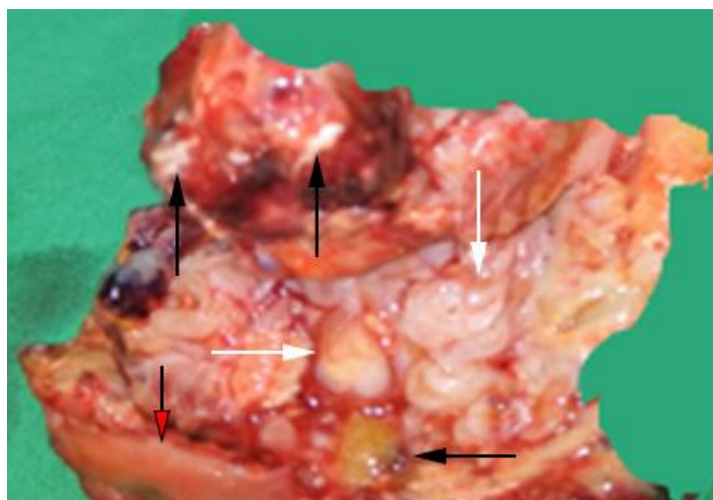


Fig. 2. Fragmento de un teratoma mediastinal maduro donde se muestran los diferentes elementos de células somáticas. Las cabezas de flechas muestran focos de calcificaciones. Las flechas blancas corta y larga muestran un diente y porciones de un hueso, respectivamente. La flecha negra señala tejido graso y la roja una porción de la gruesa cápsula que lo rodeaba.

En los cortes tomográficos, el teratoma maduro aparece, por lo regular, como una lesión quística bien definida que contiene líquido, tejidos blandos y elementos grasos abundantes, que pueden variar desde un pequeño fragmento hasta casi la totalidad del tumor constituido por tejido adiposo (Fig. 3). También es útil en el diagnóstico de complicaciones como ruptura hacia la cavidad pleural.⁽¹¹⁾

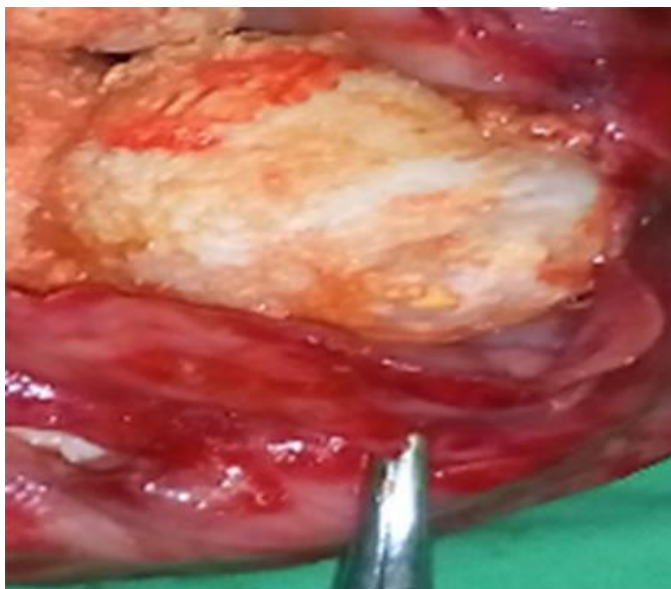


Fig. 3. Se muestra un fragmento de la cápsula de un teratoma inmaduro con gruesos acúmulos de contenido sebáceo en su interior.

La apariencia con la resonancia magnética nuclear (RMN) es el de una lesión compleja del mediastino anterior. También tiene la capacidad de ayudar en la identificación de inflamación y la infiltración tumoral.⁽¹¹⁾ Con la resonancia magnética nuclear, los tejidos blandos presentan isointensidad con músculo, mientras que los componentes quísticos muestran baja intensidad en imágenes compensadas en T-1 e imágenes de alta intensidad en T-2. El hallazgo de un nivel de líquido y grasa, en el interior de la lesión, es indicativo de teratoma.

El nivel entre la grasa y el líquido en la lesión, es virtualmente diagnóstico de teratoma, aunque no se presenta con frecuencia.

La tomografía por emisión de positrones (PET/TAC) marcado con 18-fluorodesoxiglucosa (FDG-PET/CT) es una modalidad objetiva y útil en el diagnóstico diferencial y el tratamiento de tumores del mediastino anterior, incluso los teratomas.⁽¹⁹⁾ En un estudio retrospectivo de 94 pacientes, con tumores del mediastino anterior, la PET/TAC demostró que el SUV_{max} (*Standardized Uptake Value*) facilita el diagnóstico diferencial de estos tumores. Los autores concluyeron que esta modalidad diagnóstica es útil para establecer las estrategias terapéuticas para tumores del mediastino anterior.⁽²⁰⁾

La ecocardiografía puede mostrar las estructuras mediastinales que rodean el corazón y los grandes vasos, de manera que contribuye a la detección de lesiones que ocupan espacio en el mediastino, como los teratomas.⁽²¹⁾

Incidencia

Los teratomas mediastinales benignos constituyen solamente entre el 5 % y el 10 % de los tumores mediastinales, pero son los TCGs extragonadales más frecuentes en el mediastino anterior. Hasta el 75 % de los TCGs extragonadales, localizados en el mediastino, corresponden a teratomas maduros.⁽⁵⁾

Los TCGs asociados con neoplasias malignas sólidas, de tipo somático, también conocidos como TCGs con células malignas no germinales, ocurren en el 2 % de los hombres con TCGs y entre el 25 % y el 30 % se produce en el mediastino.⁽²²⁾ En la revisión de las características clínicas y patológicas de 322 casos de TCGs del mediastino, se encontró que 138 eran teratomas con tejidos malignos adicionales. Entre ellos: TCGs, componentes malignos no de células germinales, sarcomas y la

combinación de cualquiera de los tejidos anteriores, pero no de carcinoma hepático.⁽²³⁾

Su incidencia es máxima entre la 3ra y 4ta décadas de la vida, con edad media de presentación alrededor de 30 años.⁽²⁴⁾ El 50 % (6/12) de los pacientes de la presente serie tenía menos de 30 años de edad. El menor de 17 años y el mayor de 60 (promedio 33,3 años). Afecta ambos sexos por igual. Sin embargo, en nuestra serie hubo predominio absoluto del sexo femenino.

Tratamiento

Los teratomas maduros generalmente son curables mediante la escisión completa del tumor. No obstante, se debe tener en cuenta que la revisión patológica exhaustiva es obligatoria, para excluir focos pequeños de tejido inmaduro, otro TCG o carcinomas.⁽⁹⁾

La vía de acceso usada con mayor frecuencia es la esternotomía media. En siete de nuestros casos se utilizó esta técnica, en tres la toracotomía y, en dos la cirugía torácica videoasistida, aunque en uno de estos últimos fue necesario convertir a toracotomía por un sangrado venoso molesto. Otros han utilizado esta técnica para teratomas voluminosos. La extracción intracorpórea del contenido de teratomas quísticos permite la resección toracoscópica de teratomas mediastinales maduros voluminosos.⁽²⁵⁾ La extirpación mediante técnica robótica puede proporcionar resultados satisfactorios.⁽²⁶⁾

La combinación de la cirugía con la quimioterapia puede mejorar la supervivencia de los pacientes con teratomas inmaduros,⁽²⁷⁾ individualizando el tratamiento en función del tipo de los componentes malignos presentes. No obstante, en general, los teratomas malignos tienen mal pronóstico y la respuesta a los citostáticos preoperatorios suele ser pobre o estar ausente. Estas neoplasias pueden acompañarse de aumento de la alfa fetoproteína.

Consideraciones finales

Los teratomas forman parte del grupo de TCGs. Aquellos localizados en el mediastino producen síntomas por compresión o rotura en diferentes órganos

como grandes vasos, vía respiratoria, pericardio o la pleura. La imaginología suele ser de gran utilidad en el diagnóstico. El tratamiento quirúrgico en los teratomas maduros produce resultados altamente favorables, mientras que para los malignos el pronóstico es sombrío. El acceso quirúrgico se debe adaptar a la extensión y tamaño del tumor, para garantizar una disección segura.

Referencias bibliográficas

1. Allen MS. Presentation and management of benign mediastinal teratomas. *Chest Surg Clin N Am* 2002;12(4):659-64.
2. Takahashi K, Inaoka T, Kamishima T. Mature teratoma of the mediastinum: relationship of inflammatory process around the tumor with clinical, radiologic, and pathologic findings. *Jpn J Clin Radiol.* 1998;43:163-70.
3. Shimosato Y, Mukai K. Germ cell tumors. In: Rosai J (ed) *Tumors of the mediastinum*, 3rd ed. Armed Forces Institute of Pathology, Washington, D.C. 1997:183-206.
4. Guibert N, Attias D, Pontier S, Berjaud J, Laviaille-Guillaudeau V, Didier A, et al. Mediastinal Teratoma and Trichoptysis. *Ann Thorac Surg.* 2011;92:351-3.
5. Boiselle PM, Rosado-de-Christenson ML. Fat attenuation lesions of the mediastinum. *J Comput Assist Tomogr.* 2001;25:881-9.
6. Sumi A, Nagata Sh, Zaizan M, Murakami D, Takamori Sh, Tanikaws K, et al. Mature Cistici Teratoma With an Element of hepatocellular Carcinoma in anterior Mediastinum. *Magnetic Resonand-Pathologic Correlation. J Thorac Imaging.* 2017;32:W84-W86.
7. Matsuoka Sh, Koyama T, Takeda T, Hyogotani A, Hamanaka K, Sekiguchi N, et al. Development of angiosarcoma in a mediastinal non-seminomatous germ cell tumor that exhibited growing teratoma syndrome during chemotherapy. *ThoracCancer.* 2019;10(1):111-5.
8. Sugiyama K, Iwakoshi A, Kazuhiro S, KazukiSh, Yoshihito N, Chiyoe K, et al. Primary Mediastinal HER2-positive Apocrine Carcinoma in Mature Teratoma Treated With Anti-HER2 Therapy and Chemoradiation. *In Vivo.* 2019;33(2):551-7.

9. Hsu J-Sh, Kang W-Y, Chou Sh-H, Chuang M-T. Mature Cystic Teratoma in the Anterior Mediastinum Containing a Carcinoid. *J Thorac Imaging*. 2006;21(1):60-2.
10. McNab P, Quigley B, Mendoza T, Hakam A, Khalif F, Fishman M, et al. The histogenic origin of melanoma arising in respiratory epithelium of a teratomatous germ cell tumor of the mediastinum: an enigma unraveled from an unlikely source. *Int J Clin Exp Pathol*. 2012;5(9):982-90.
11. Al Smady M, Zahari NNB, Mohd Sahid NSB, Saparudin NSB. Anterior mediastinal teratoma with pericardial effusion. Rare presentation. *J Surg Case Rep* 2008;5:1-3.
12. Tavares J, Baptista B, Gonçalves B, Raimundo P, Vaz Velho H, Horta AB, et al. Mediastinum Teratoma Rupture: A Rare Manifestation. *EJCRIM* [Internet]. 2019 Jan.28 [acceso 22/03/2020];6(2). Disponible en: <https://www.ejcrim.com/index.php/EJCRIM/article/view/1022>
13. Pattnaik MK, Chandra Majhi P, Nayak AK, Senapati D. A rare presentation of a huge mature mediastinal teratoma with right lung cavitation. *BMJ Case Rep*; 2014.
14. Fuentes Valdés E, Pérez García K. Teratomas gigantes en tórax. *Neumol Cir Torax*. 2018;77(3):206-9.
15. Akahori H. A case of mediastinal teratoma with pancreatic islets accompanied by discontinuation of insulin treatment in insulin-dependent diabetes mellitus. *Diabetol Int*. 2019;10(4):295-9.
16. Ryan E, Shennib H, Gopal S. Giant intrathoracic teratoma presenting with cachexia and severe dyspnea. *Journal of Cardiothoracic Surgery*. 2019;14:96
17. Omachi N, Kawaguchi T, Shimizu Sh, Okuma T, Kitaichi M, Atagi Sh, et al. Life-threatening and Rapidly Growing Teratoma in the Anterior Mediastinum. *Intern Med* 2015;54:2487-9.
18. Lee T, Seo Y, Han J, Kwon GhY. Analysis of chromosome 12p over-representation and clinicopathological features in mediastinal teratomas. *Pathology*. 2019;51(1):62-6.
19. Kitami A, Fumitoshi F, Ohashi Sh, Suzuki K, Uematsu Sh, Suzuki T, et al. The Usefulness of Positron-Emission Tomography Findings in the Management of Anterior Mediastinal Tumors. *Ann Thorac Cardiovasc Surg*. 2017;23(1):26-30.

20. Watanabe T, Shimomura H, Mutoh T, Saito R, Goto R, Yamada T, et al. Positron emission tomography/computed tomography as a clinical diagnostic tool for anterior mediastinal tumors. *Surgery Today*. 2019;(49):143-9.
21. Xiao-Dong L, Li Z, Xiu-Mei D, Ming-Bo T, Xiao-Cong W. Identification of a giant mediastinal teratoma by echocardiography: A case report. *J Clin Ultrasound*. 2019;47(6):380-3.
22. Travis DW, Marks A, Brambilla E. Tumors of the Thymus In: WHO Classification of Tumors of the Lung, Pleura, Thymus and Heart, (4th ed). Lyon: IARC; 2015. p. 183-298.
23. Moran CA, Suster S. Primary germ cell tumors of the mediastinum: I. Analysis of 322 cases with special emphasis on teratomatous lesions and a proposal for histopathologic classification and clinical staging. *Cancer*. 1997;80(4):681-90.
24. Lewis BD, Hurt RD, Payne S, Farrow GM, Knapp, RH, Muhm JR. Benign teratomas of the mediastinum. *J. Thorac. Cardiovasc. Surg*. 1983;86(5):727.
25. Tsubochi H, Endo S, Nakano T, Minegishi K, Tetsuka K, Hasegawa T, et al. Extraction of mediastinal teratoma contents for complete thoracoscopic resection. *Asian CardiovascThorac Ann*. 2015;23(1):42-5.
26. Willems E, Martens S, Beelen R. Robotically enhanced mediastinal teratoma resection: a case report and review of the literature. *Acta Chir Belg*. 2016;116(5):309-12.
27. Wei XL, Hong YL, Sathiamurthy N, Naravasi S, Kamarulzaman MH. Mediastinal mature teratoma in a child –a case report. *Med J Malaysia*. 2016;71:32-4.

Conflicto de intereses

El autor declara que no existe conflicto de interés.